



PREMIOS ANUALES DE LA D.N.S.F.F.AA. AÑO 2001
AREA ODONTOLOGIA
“PRIMER PREMIO”

<https://doi.org/10.35954/SM2002.24.1.2>

NUEVA ESPECIALIDAD
ODONTOLOGICA EN EL H.C.F.F.AA.

May. (O) Carlos Russo
Departamento de Odontología del H.C.F.F.AA.

RESUMEN

PALABRAS CLAVE: Somatoprótesis
Prótesis Maxilo Facial
Prótesis Buco Maxilo Facial

Ninguna parte del cuerpo revela el carácter de la persona en igual proporción que el rostro; ninguna, es capaz de expresar las sensaciones, sentimientos y emociones del hombre como la cara.

Generalmente, el que padece lesiones en esta zona del cuerpo siente limitaciones psíquicas y se considera expuesto a la crítica de todo el que le rodea, lo que motiva una disminución de su personalidad.

Estos desfiguramientos son causados por: malformaciones congénitas, trastornos del desarrollo; mutilaciones de origen patológico, como enfermedades oncológicas y sus secuelas quirúrgicas; accidentes de tránsito y ocupacionales civiles y/o militares.

Las Prótesis Somáticas tienen como finalidad la rehabilitación estética, funcional y psíquica de aquellos pacientes que han sufrido alguna de estas alteraciones.

El objetivo de este trabajo es dar a conocer los antecedentes y alcances de esta nueva especialidad odontológica, LA SOMATOPROTESIS, los diferentes tipos de prótesis y los materiales más frecuentemente utilizados.

SUMMARY

KEY WORDS: Somatoprosthesis
Maxillo-facial Prosthesis
Bucco-maxillo-facial Prosthesis

No other part of the human body reflects his or her character as well as the face; no other part can express sensations, feelings and emotions but the face.

In general, individuals who suffer from lesions in this area of the body have psychic limitations and have to face the criticism from people around them; this is translated into a diminished personality.

These disfigurements are caused by congenital malformations, development disorders, mutilations with a pathologic origin, as well as oncologic diseases and their surgical sequels, traffic accidents and civil and/or military tasks.

The purpose of Somatic Prosthesis is to reach an esthetic, functional and psychic rehabilitation for those patients who have suffered from any of these alterations.

The objective of this paper is to disclose the antecedents and scope of this new dental specialty, SOMATOPROSTHESIS, different kinds of prosthesis and the most frequently used materials.

INTRODUCCION

Una prótesis facial es un dispositivo artificial que reemplaza una malformación del rostro. Una persona puede necesitar de una prótesis por haber perdido una parte de su cara debido a la cirugía por cáncer, el trauma, o como resultado de una anomalía congénita.

Esta, puede pensarse fácilmente de la misma manera que como lo es el maquillaje utilizado en el cine, que se usa para reforzar o cambiar la apariencia de un actor. Se modela por esculpido, teniéndose en cuenta, las características anatómicas, simetrías, proporciones y rasgos faciales, para crear un resultado convincente.

La Somatoprótesis, exige al profesional tener, el entrenamiento en el arte, anatomía, y la ciencia de los materiales empleados. Tiene afinidad con todas aquellas de su área y en especial con la Odontología y Medicina. Esta estrechamente vinculada a la cirugía maxilo facial y su desarrollo ha ido acompañando los progresos de la misma.

La cirugía de los tumores y malformaciones congénitas o adquiridas del rostro, ha avanzado considerablemente en los últimos tiempos, alcanzando resultados admirables. Es cada vez más audaz, al punto que muchos tumores malignos que antes se consideraban inoperables, pueden ser extirpados hoy en día, porque los medios técnicos y los recursos quirúrgicos, permiten esperar una sobrevivida prolongada. Sin embargo, la prótesis facial ofrece una alternativa a la rehabilitación cuando la reconstrucción quirúrgica no lo puede lograr, o se prefiere por el paciente.

Este tipo de prótesis, tiene un campo de acción muy amplio; según los casos puede ser provisoria, cuando se confecciona para que el paciente la use durante el período de espera de la reparación quirúrgica, o definitiva, cuando la rehabilitación por medio de la cirugía plástica, como se mencionó, agota sin éxito sus recursos.

Las prótesis faciales ofrecen varias ventajas y desventajas comparadas a la rehabilitación quirúrgica que deben ser discutidas por el equipo interdisciplinario en cada caso.

ANTECEDENTES

La idea de utilizar prótesis faciales se remonta a épocas antiquísimas, como testimonian algunas momias egipcias que aparecen con narices y orejas artificiales (1, 2).

Según Lepley, éstas también aparecieron con ojos reemplazados por réplicas en piedras y mosaicos (3).

Documentos romanos también atestiguan la sustitución de ojos en un intento de mejoramiento estético, a pesar de los rudimentos técnicos de la época.

No obstante, ya antes de nuestra era, existían inquietudes por este tipo de rehabilitación; en el siglo XVI, Ambrosio Paré se instituye como figura relevante en el desarrollo del terreno protésico (4,5) aunque las prótesis modernas, con implicaciones morfológicas y funcionales, hicieron su aparición a finales del siglo pasado.

Pierre Fauchard, Delabarre, Claude Martin, Little y Gilberty posteriormente Kansanjian y Converse (6) han sido los autores intelectuales de los trabajos contemporáneos.

Entre los primeros materiales utilizados, se encontraban el celuloide o goma vulcanizada, con el inconveniente de la dificultad en su preparación, su aspecto poco convincente y la fácil combustibilidad.

Más tarde se observan progresos al utilizarse compuestos basados en gelatina y glicerina (7), pero estos materiales se deterioraban fácilmente y derretían a temperatura ambiente elevada.

Durante la Segunda Guerra Mundial aparecen en el mercado sustancias como el látex líquido prevulcanizado, las resinas poli vinílicas (PVC) y particularmente el acrílico, que brindaron la posibilidad de realizar prótesis faciales para sustituir la pérdida de grandes zonas de la cara, logrando resultados satisfactorios tanto estéticos como funcionales (8).

Chalian y colaboradores hacen notar el extraordinario desarrollo de las técnicas y materiales (9), en ese período convulsivo con la aparición de los acrílicos resilientes y posteriormente los mercaptanos y siliconas (10,11,12,13,14,15,16,17,18).

En el presente, las prótesis faciales normalmente están realizadas en siliconas de uso médico que puede caracterizarse por teñido para simular la pigmentación de la piel de cada individuo.

ENSEÑANZA Y CAPACITACION

La Prótesis Maxilo Facial en la enseñanza odontológica en Brasil fue introducida en enero de 1925 con la denominación de "*Ortodoncia y Prótesis de los Maxilares*". En 1931 se pasa a llamar "*Prótesis-Buco-Facial*" (19).

En la República Argentina se denomina "*Prótesis Restauratriz Maxilo Facial*"

En Alemania la denominan "*Epíttesis*" palabra derivada del griego Epithema, cuyo significado se basa en colocar sobre la superficie del cuerpo algún medio de ocultamiento de una deformidad (20).

En Francia se enseña con el nombre de "*Estomatología y Prótesis Maxilo Facial*" (21).

En algunos países, como EE.UU. de Norteamérica, utilizan los términos "*Somatoprótesis*" o "*Anaplastología*".

El término Somatoprótesis se considera que no califica con precisión el campo en el que se aplica, ya que etimológicamente representa a aquella que se realiza sobre alguna parte del cuerpo humano (22).

Anaplastología describe el arte y la ciencia de restaurar una parte malformada o ausente del cuerpo humano a través de un medio artificial conocido como prótesis. El anaplastólogo es el miembro del equipo de salud multidisciplinario que proporciona el tratamiento protésico idóneo a los pacientes con un defecto facial o en otra parte del cuerpo (SOMATOPROTESIS) como resultado de la enfermedad, trauma, o anomalías del nacimiento.

En esta especialidad, los miembros de la salud, trabajan interdisciplinariamente en equipo, proporcionando varios tipos de prótesis que incluyen aparatos dentales, aparatos terapéuticos, y prótesis ocular.

En las Universidades y Centros de Salud de vanguardia más importantes del mundo, esta especialidad hace ya varios años que adquirió la jerarquía necesaria como para hacerse curricular, y los odontólogos que completan su doctorado la conocen y han realizado su práctica, como sucede con las otras especialidades odontológicas.

En nuestro medio, el desarrollo de esta disciplina tuvo lugar en la Facultad de Odontología de la Universidad de la República, en el año 1980.

Personal docente de esa Facultad, vinculados al área de prótesis dental convencional, comienzan a desarrollar esta especialidad, realizando asistencia, investigación y adiestramiento a la vez.

Se incluye como información teórica en los programas de estudio de la formación curricular del Odontólogo.

El H.C.F.F.AA. junto al de la Facultad de Odontología son los únicos Centros que cuentan con esta especialidad en nuestro País.

La Misión del Servicio de Somatoprótesis es:

⇒ Brindar tratamiento rehabilitador a los usuarios del S.S.F.F.A.A. y en algunos casos a pacientes autorizados, portadores de patología mutiladora del área maxilar o facial, de origen congénito, traumático u oncológico, mediante prótesis cosméticas.

Funciones y/o actividades:

En el área técnica, consultas, interconsultas, ateneos y tratamientos consistentes en rehabilitación mediante prótesis:

- oculares
- nasales
- obturadoras de comunicaciones de la cavidad bucal con las vías respiratorias
- óculo palpebral
- del pabellón auricular
- de seno
- de dedos y manos
- mandibulares complejas
- combinadas

- aparatología protética en apoyo de otras especialidades.

PRINCIPIOS BASICOS

El campo de la Anaplastología o Somatoprótesis se formó a partir de la extensión de varias profesiones establecidas al cuidado de la salud, Biomecánica, Diseño, Cosmetología Clínica, Tecnología Dental, Cirugía Dental, Medicina, Ciencias e Investigación de Materiales, Ilustración Médica, Ortopedia y Prótesis Ocular.

La primera inquietud o pregunta que surge al saber que esta disciplina no sólo se ocupa del área intrabucal, sino que además repone ojos, párpados, nariz, pabellón auricular, etc., es: *¿por qué el profesional odontólogo?*

Por un lado, los materiales que se emplean, tanto para impresionar y reproducir el terreno mutilado, como para confeccionar las prótesis, son materiales de uso odontológico corriente, al igual que los procedimientos técnicos y su manejo.

Dentro de la práctica adquirida en la formación y desempeño profesional, se exige el hecho de imitar la naturaleza lo más exactamente posible, para que las restauraciones se confundan con lo natural y esto es contenido habitual del ejercicio profesional.

El odontólogo, es el profesional de la salud más cerca en adiestramiento en este sentido; pudiéndole resultar relativamente más fácil adquirir los conocimientos necesarios para esta tarea.

Los defectos que se presentan en la región maxilo facial, pueden tener tres orígenes: congénitos, traumáticos y neoplásicos.

El tratamiento protésico de los tejidos perdidos puede efectuarse independientemente que la causa sea de origen traumático o neoplásico, aunque en este último

caso se debe tener en cuenta si el paciente ha sido o será irradiado; sin embargo, los de origen congénitos presentan diferencias en cuanto al estado de los tejidos, adaptación física, funcional y psíquica de los pacientes .

Existen lineamientos técnicos protésicos comunes en la rehabilitación facial a los establecidos en las prótesis estomatológicas convencionales.

Por lo planteado, es posible destacar algunos aspectos específicos para la realización de esta especialidad:

1. Conocimientos, habilidades y experiencias en prótesis estomatológica.
2. Aplicación de determinados principios y procedimientos básicos de la prótesis maxilar.
3. Ingeniosidad por encontrar la solución precisa.
4. Disponibilidad de materiales para efectuar la rehabilitación (23,24).

Uno de los principios generales fundamentales para establecer el plan de tratamiento es poder contar con un equipo multidisciplinario, en el cual todos los integrantes puedan aportar, desde el comienzo, sus criterios, lo que permitirá un complemento integral de modo que cada uno sea capaz de nutrirse de la capacidad científico-técnica e interpretativa de los demás (25).

El equipo multidisciplinario debe estar integrado por:

- ⇒ Cirujano oncológico y maxilo facial.
- ⇒ Odontólogo especialista en prótesis maxilo facial.
- ⇒ Laboratorista dental.
- ⇒ Radiólogo.
- ⇒ Psicólogo.
- ⇒ Asistente Social.
- ⇒ Fonoaudiólogo.
- ⇒ Personal paramédico.

De existir una patología que no sea deformante, un recurso muy útil es poder tomar una mascarilla (molde de la cara) antes de la actividad quirúrgica que quede como referencia anatómica a la futura prótesis, así como para orientar la actividad quirúrgica (26).

Por otra parte, dado el compromiso existente del soporte, la estabilidad y la retención es necesario tratar de conservar en buen estado de salud los tejidos que se van a relacionar con la rehabilitación. De pertenecer a la cavidad bucal, estos deben ser tratados previamente con un criterio conservador lo cual permita preservar en lo posible los dientes remanentes.

Aunque una prótesis facial puede lograr un aspecto muy realista, hay limitaciones en su uso. Pueden engañar al observador casual en los encuentros sociales cotidianos como, caminar en la calle, viajar en ómnibus, o ir de compras. Puede ayudar a menudo a aliviar la ansiedad asociada a un encuentro social casual. Por consiguiente los resultados estéticos son dependientes de las habilidades del especialista.

Los medios de fijación o retención constituyen un aspecto vital dadas las posibilidades de desalojo de la rehabilitación por su tamaño, alto peso y encontrarse en zonas de mucha movilidad (27).

En la mayoría de los casos se retiene en el lugar por uno de estos métodos: en algunos casos la intermediación de anteojos; la aplicación de un adhesivo de calidad medica a la parte posterior de la prótesis y a la piel. Esto es, el mismo método utilizado para adherir máscaras y maquillaje de camuflaje de las películas. La prótesis tiene que ser quitada por la noche y limpiada, junto con la piel subyacente, diariamente. Ciertas situaciones, como la humedad, piel aceitosa o el sudar, pueden atentar contra la adhesión de la prótesis, desalojándose en un momento inoportuno.

La posibilidad que esto pueda pasar, determina la desconfianza del individuo en este sistema. Un método más seguro para retener una prótesis facial lo ha determinado el uso de implantes craneales. Este proceso, conocido como óseo - integración, normalmente requiere dos cirugías menores. La primera, consiste en implantar un pequeño tornillo de titanio en el hueso. Los implantes quedan por un período de tres meses, mientras el hueso crece alrededor de ellos, para sostenerlos firmemente en el lugar. La segunda cirugía se utiliza para extender los implantes sobre la superficie de la piel usando una extensión de titanio intermedia llamada estribo, (a veces pueden realizarse ambas en un procedimiento único).

Los estribos pueden usarse para sostener una barra de oro para que la prótesis a su vez pueda sujetarse en esta. También pueden usarse los imanes.

La óseo-integración refuerza la retención de una prótesis grandemente y permite lograr muy buenos resultados. La prótesis necesita ser quitada todas las noches para limpiarla cuidadosamente, lo mismo que la piel.

Desgraciadamente, no todos los individuos con la necesidad de una prótesis facial pueden ser candidatos para el proceso de óseo- integración. Las opciones deben discutirse por un equipo interdisciplinario experimentado de rehabilitación craneo facial.

En este sentido, se debe tener presente que la magnitud de los defectos que enfrentan estos tratamientos hacen que la aparatología protésica sea muy voluminosa y poco confortable por lo que se hace necesario la realización de técnicas que contribuyan a disminuir su peso.

Existen otras condiciones desfavorables que conspiran estéticamente con la rehabilitación como son: la disimulación de los bordes de la prótesis con

los tejidos de soporte, así como la estabilidad del color. Por todo ello y por constituir el rostro un medio de comunicación constante entre las personas, es necesario recurrir a todo recurso de enmascaramiento que permita brindar naturalidad a la rehabilitación.

DIFERENTES TIPOS DE PROTESIS

❖ Defectos Maxilares

Caracteriza a estos pacientes intra-oralmente: pérdida del reborde alveolar (habitualmente un hemimaxilar) y los dientes relacionados con este, con comunicación buco nasal.

Extraoralmente: desviación de la comisura labial, hundimiento de la hemicara y bolsa palpebral del lado afectado.

Puede existir compromiso del paladar blando y responder al nombre de hemimaxilectomizado.

Los tratamientos rehabilitadores maxilo - faciales son los que aportan mejores resultados estéticos y funcionales pese a que el paciente que posee esta afectación presenta incapacidad para masticar, deglutir y la fonación esta alterada, así como repercusiones estéticas por la falta de sostén óseo de la musculatura facial.

Contribuye al éxito de esta rehabilitación, el hecho de estar confinada dentro de la cavidad bucal, lo que permite establecer un sellado con los tejidos húmedos del epitelio mucoso que facilitan su estabilidad.

La actitud conservadora hacia los dientes remanentes es fundamental en el resultado protésico final ya que la comunicación que se establece con la cavidad nasal por la pérdida ósea hace que el aire pase de una vía a la otra y rompa el sellado y afecte la retención del aparato protésico (28).

La aparatología protésica encargada de rehabilitar los defectos maxilares recibe el nombre genérico de OBTURADORES.

Uno de los requisitos a tener en cuenta es tratar de disminuir su peso (29).

En los casos de origen neoplásico siempre se debe tener en cuenta al establecer su diseño la posibilidad de una recidiva y la necesidad de aplicar un tratamiento radiante, ya que la aparatología protésica puede ser portadora de las fuentes lineales radiactivas.

La utilización de obturadores inmediatos (confeccionados antes e instalados durante la intervención quirúrgica) se ha constituido en práctica habitual por el apoyo psicológico y funcional que representa, ya que generalmente el que padece este tipo de patología no tienen la posibilidad de adaptarse y percibir en alguna medida el resultado del tratamiento quirúrgico (30).

Vale lo anteriormente expresados para todas aquellas malformaciones originadas como trastornos del desarrollo en los recién nacidos tales como palatoquisis, etc. (31).

Los defectos maxilares pueden ser:

- ⇒ pérdida parcial del maxilar (hemimaxilectomizado)
- ⇒ pérdida total del maxilar (maxilectomizado).

En ellos están involucradas diferentes zonas del paladar blando, así como otras zonas externas de la cara.

❖ Defectos Mandibulares

Al examen extraoral se aprecia, limitación de la apertura bucal, desviación de la mandíbula hacia el lado afectado y pérdida de sustancia. Estos signos caracterizan este defecto que responde al nombre genérico de hemimandibulectomía, cuya rehabilitación presenta muy mal pronóstico.

El examen intraoral permite apreciar en estos casos, unión de la cara lateral de la lengua, piso de boca y mucosa yugal, al producirse pérdida del hueso y dientes remanentes de la hemiarcada correspondiente.

De los tratamientos protésicos bucales, que guardan relación con la mandíbula se constituyen como los de pronóstico más desfavorable.

La presencia de la lengua, la existencia de saliva, la precaria retención de los rebordes alveolares y por ser la que efectúa los movimientos mandibulares nos permiten esta conclusión.

Unido a ello, si las estructuras anatómicas existentes se ven agredidas por un tratamiento quirúrgico deformante, se puede inferir la necesidad de aunar esfuerzos que contribuyan a la rehabilitación, aunque debe existir un fuerte vínculo quirúrgico-protésico. (32).

Muchos autores (33) coinciden en que el éxito dependerá de:

- ⇒ la presencia de la zona anterior de la mandíbula
- ⇒ la presencia de dientes
- ⇒ las relaciones intermaxilares
- ⇒ experiencia protésica anterior
- ⇒ decisión del paciente para enfrentar la rehabilitación.

❖ Prótesis Oculares

Se caracterizan por la pérdida del globo ocular (total o parcial) y conservación de los tejidos adyacentes.

No existe procedimiento quirúrgico rehabilitador para el reemplazo del globo ocular, por tanto siempre será necesario recurrir al tratamiento protésico.

La cirugía solo estará presente para la enucleación o evisceración del globo ocular.

Los traumatismos accidentales son la principal causa de pérdida del globo ocular.

Existen dos variantes atípicas como son la atrofia del globo ocular, que se caracteriza por la disminución del tamaño y el cambio de coloración del iris a tonalidades azules y una segunda de origen oncológico dada por la aplicación del tratamiento irradiante después de la enucleación que tiende a deformar o atrofiar la cavidad ocular.

Siempre que se produzca una enucleación se debe colocar un mantenedor de espacio (conformador) inmediato, de modo que la cicatrización se produzca a expensas de la tutela de dicho mantenedor, elemento que además impide la atrofia muscular de los párpados.

La experiencia nos permite afirmar que esta situación ideal, por desgracia no es la más común, y por el contrario, el paciente se presenta; ya sea sin ningún tipo de prótesis o mantenedor y por lo tanto con una cavidad oftálmica la mayor parte de las veces totalmente atrófica y deformada o con desajustadas prótesis comerciales.

Este tipo de prótesis de "stock", es causante de grandes y persistentes hipertrofias palpebrales.

Existen entonces, varias posibilidades de rehabilitación como son:

1. Prótesis ocular comercial: conocidas vulgarmente como "de vidrio".

Son aquellas que se encuentran todavía en algunas casas de óptica, construidas en forma industrial y se presentan en stock en varios tamaños y tonalidades.

Se seleccionan por parte del óptico y este las adapta mediante fresas y piedras.

En estos casos por lo general no se realiza ningún tipo de mantenimiento o control posterior.

Estas, carecen totalmente de adaptación; además, generalmente, son demasiado convexas por fuera y se observa en ocasiones que, al principio pueden apreciarse correctas pero, con el tiempo, los tejidos sufren retracciones, comenzando la prótesis a presentar defectos, evidenciando una incorrecta dirección de la mirada, pero lo que es peor, provocan la hipertrofia de la mucosa de los párpados ya que los bordes de la prótesis no se compadece ni se ajusta a los mismos. La consecuencia es la modificación de la cavidad ocular residual, lo cual dificultará "a posteriori" la colocación de una prótesis ocular funcionalmente correcta (34).

Estos casos ameritan la confección de uno o varios conformadores antes de la realización de la prótesis definitiva.

2. Prótesis oculares individuales.

Son aquellas obtenidas por medio de impresiones de la cavidad oftálmica del paciente, imitando todos sus caracteres individuales.

Objetivos:

- ⇒ recuperar la estética facial
- ⇒ prevenir el colapso y la deformación palpebral
- ⇒ proteger la sensibilidad de la cavidad oftálmica contra agresiones por polvo, humo y poluentes etc.

⇒ restaurar la dirección de la secreción lacrimal y previniendo la acumulación de este fluido en la cavidad, evitando el lagrimeo incontinuo (epífora) y manteniendo el tono muscular, previniendo alteraciones de simetría que progresivamente se instalan.

Las prótesis oculares se confeccionan en resinas acrílicas especiales a tal fin, de termo polimerización, utilizando los mismos instrumentos y materiales que para la confección de la prótesis dental.

Al igual que en las demás tareas rehabilitadoras odontológicas, en esta hay etapas clínicas y etapas de laboratorio de similar trascendencia.

Se parte de una impresión del terreno, y en el laboratorio se obtendrá una reproducción en cera blanca del globo ocular. El clínico termina de darle forma a la ceroplastia en el paciente, permitiendo el volumen necesario para que la apertura palpebral sea igual a la del ojo sano.

Por otra parte, se confecciona el iris individual pintando con acuarelas sobre una cartulina del diámetro exacto al iris sano, y copiando todos los detalles de coloración y tamaño que presenta el iris del individuo.

Terminado el iris, se incorpora a la ceroplastia.

Probada en el paciente, teniendo por guía el ojo sano del lado opuesto, se obtiene el aspecto natural y armónico de la mirada.

En el laboratorio se sustituye la cera por acrílicos blancos de esclera especial obteniéndose la reproducción de la esclera. Usando pigmentos de uso dental, se caracteriza la esclera imitando pequeñas arterias y venas del ojo sano.

Por último se recubre con acrílico transparente, totalmente inocuo para las mucosas, especial para

este tipo de prótesis y se pule meticulosamente quedando pronta para su instalación

El contacto directo de la mayor superficie de la prótesis con los tejidos componentes de la cavidad ocular esta garantizado con la obtención de impresiones de alta fidelidad.

Con el apoyo a la pared conjuntiva que tapiza los músculos rectos, que son los responsables de los movimientos oculares, se logra conferir movimiento a la prótesis, brindándole de esta manera naturalidad y un gran efecto estético.

❖ Prótesis Oculo Palpebral

Se caracterizan por la pérdida del globo ocular y los párpados, al tiempo que se presentan casos en los que pueden verse involucradas otras estructuras de la cara como: seno maxilar, apéndice nasal u otros (35).

Al ser necesario sustituir el globo ocular ausente, se requiere realizar una prótesis ocular individual.

Como medio de fijación generalmente se utilizan lentes o anteojos debiéndose establecer la adaptación a la graduación requerida previa a la construcción de la prótesis, tratando de lograr un medio más confortable al paciente.

El avance tecnológico en el terreno biomédico nos permite recurrir hoy a la retención quirúrgica-protética (implantes metálicos).

Los bordes de la prótesis deben tratar de ocultarse con el armazón de los lentes, buscando la mejor disimulación posible. La utilización de cejas y pestañas en los casos que lo requieran brindan naturalidad, ya que como elemento desfavorable tenemos que estas prótesis no se mueven, aspectos que deben ser del conocimiento de los pacientes y familiares, evitando trastornos psicológicos y rechazo a la utilización de la aparatología protésica (36,37,38).

El implante subperiostico es cada vez mas utilizado para dar retención a las prótesis B-M-F. Es necesaria una fase quirúrgica previa a la instalación de la prótesis.

Cuando esta correctamente indicada es el mejor medio de fijación para este tipo de prótesis.

Materiales para la confección: se utilizan según el caso resinas acrílicas especiales, caracterizadas, y diferentes materiales blandos elásticos (siliconas de uso médico), del tipo "Silastic", M.D.X.4-4210, etc.(3)

❖ Prótesis Nasales

Estos pacientes se caracterizan por la pérdida parcial o total del apéndice nasal, lo que les provoca facie leonina.

Como elemento anatómico muy importante a tener en cuenta por el cirujano, esta el poder conservar siempre que sea posible los huesos nasales (porción superior), ya que estos sirven de apoyo superior a la prótesis, a la vez que evitan, que las márgenes laterales hagan presión sobre la región orbital.

Existen elementos anatómicos, que lejos de beneficiar la rehabilitación, la entorpecen, como son las alas de la nariz por su poca estabilidad y retención (40,41).

Cuando la lesión es unilateral, generalmente se hace necesario hacer una sobre-prótesis que deja mucho que desear estéticamente por su gran volumen y su proyección en el plano frontal.

Elemento importante en su porción inferior de asiento lo constituye el reborde alveolar, los dientes y el labio superior y en sus márgenes laterales, los surcos naso labial, zona de predilección para su enmascaramiento. En el hombre la presencia del bigote es un elemento útil.

Como peculiaridad tenemos que mientras en otros defectos se presenta un elemento de comparación anatómica (orejas, ojos) en la nariz por ser impar no existe esta posibilidad.

❖ Prótesis Auricular

Se presenta pérdida parcial o total del pabellón auricular (en un solo lado o bilateralmente).

A pesar del desarrollo alcanzado por la cirugía, aún las técnicas reconstructivas no han podido dar solución a este tipo de defecto al no contar con una estructura de soporte que pueda ser tapizada con tejidos blandos; por lo tanto, su rehabilitación esta dada generalmente por las técnicas protésicas (42).

El contar con tejido remanente (a excepción del tragus), generalmente dificulta la rehabilitación y se hace muy difícil persuadir tanto al paciente como al cirujano de una reintervención al tener en cuenta lo precario de su soporte y estabilidad así como su compromiso estético.

El poder contar con el conducto auditivo externo permeable, nos brinda la posibilidad de utilizarlo como medio de retención y estabilidad en la porción inferior .

❖ Defectos Complejos

Son todos aquellos que comprometen dos o más estructuras anatómicas, involucran la región intra y extraoral, y cuyo grado de disfunción requiere de una técnica sumamente compleja (43).

Como ejemplo tenemos:

- ⇒ Región orbital y nasal
- ⇒ Región orbital, nasal y maxilar superior
- ⇒ Región nasal, labio y maxilar superior.

No obstante en ocasiones, como secuela quirúrgica, se presenta un grado de disfunción, tal que requiere para el tratamiento protésico de la utilización de técnicas más sofisticadas sin las cuales no pudiera llevarse a cabo el tratamiento.

Generalmente podemos afirmar que la solución para la aplicación de estas técnicas complejas será a partir de los aspectos básicos de cada tipo de prótesis. Se relacionan tomando como premisa el realizar la rehabilitación intrabucal y esta sirve de referencia a la rehabilitación externa (44).

La secuencia de las rehabilitaciones intra orales, coincide con las aplicables a la prótesis estomatológica.

Una prótesis facial degradada por el tiempo pierde su valor estético. Esto se causa por varios factores, como la polución, grasa del cuerpo, la luz ultravioleta que lentamente tornan más amarillo el color.

Generalmente, una prótesis facial necesita ser rehecha cada dos años aproximadamente.

Merecen una consideración aparte una serie de prótesis que, ya sea por realizarse con las técnicas y materiales anteriormente detallados, o por la interrelación de los diferentes Servicios del Hospital Central con la especialidad, son solicitadas muy frecuentemente.

Es así, que prótesis de extremidades tales como: prótesis de mano, de dedos de la mano y del pie, prótesis articulares de falanges (Swenson) para la rehabilitación de enfermos de mano reumática, son de rutina, complementando el tratamiento de varias especialidades médicas confeccionando aparatos y/o dispositivos de utilización antes durante y luego del acto operatorio.

En otro rubro, se han realizado a solicitud de diferentes especialidades por ejemplo: prótesis testiculares, elásticas, conformadores vaginales, rellenos cutáneos blandos en silicona y rígidos para calota craneana en resina acrílica, piel sintética (en silicona), etc.

CONCLUSIONES

La Prótesis Buco-Maxilo-Facial o Somatoprótesis se incorpora desde hace muy poco tiempo como especialidad odontológica en nuestro País.

Actualmente, el H.C.FF.AA. cuenta con este servicio para sus usuarios, y eventualmente brindarlo al resto de la comunidad.

A través de la descripción de cada tipo diferente de prótesis se pone de manifiesto la metodología empleada así como las condiciones artísticas y científicas que comprenden la rehabilitación morfofuncional de las estructuras intra y para bucales por medios artificiales, trayendo consigo la reincorporación del individuo a la sociedad (45).

Como dato significativo, no debemos pasar por alto la afectación psicológica y socio - económica de este tipo de secuela y el compromiso moral de todo aquel que se relacione con la especialidad, para devolver al paciente a la sociedad (46,47), así como abordar de forma multidisciplinaria la condición del tratamiento de manera que podamos lograr mejores resultados .

La conciencia del hombre no solamente refleja las influencias del mundo objetivo que le rodea, sino también es capaz de reflexionar sobre sí mismo y se vuelve conciente de sí como una personalidad en su mundo interno (48, 49).

Toda persona tiene una imagen, concepto y valoración de sí mismo que en gran parte regula y dirige su conducta actual y sus planes y proyectos futuros (50).

La auto-conciencia y la auto-valoración constituyen un sistema de ideas, valoraciones y actitudes que tiene el sujeto sobre sí mismo y sobre sus relaciones con el mundo circundante y se forma y desarrolla a través de las distintas etapas de la vida como resultado de:

1. Retroalimentación que recibe el sujeto de los resultados de su propia actividad y conducta.
2. De la influencia externa, objetiva, física y social proveniente de las diferentes situaciones e incidencias que actúan sobre él sujeto en las diferentes etapas de su vida, que favorecen o perjudican su auto-imagen.

Entre las incidencias objetivas físicas están los factores que pueden alterar para mejorar o empeorar su imagen corporal, como por ejemplo:

- a) circunstancias y hechos que contribuyen a mejorar su físico (régimen higiénico, dietético, etc.).
- b) circunstancias y hechos negativos de enfermedades, traumas, etc., que afectan, lesionan o perjudican su auto-imagen, entre las que podemos enmarcar las intervenciones quirúrgicas de origen máxilo- facial que afectan su físico y por lo tanto su auto imagen

Se ha observado que las mismas dejan una secuela de sentimientos de inferioridad y depresión como consecuencia de la auto-valoración disminuida.

Se aprecia que cuando al sujeto se le aplican prótesis remediables de su situación, estas contribuyen notablemente no solo a su rehabilitación física, sino además psicológica, con lo que mejora la imagen y valoración que tiene de sí (51,52,53,54).

BIBLIOGRAFIA

- (1) RING ME. et al. The history of maxilo-facial prosthetics plastic and recons.surg. 87 (1): 174-184, Jan 1991.
- (2) VON ARMIN HH, SCHWENSEN N. y VEIGEL W. Tratamientos de los defectos faciales post-quirúrgicos por medio de prótesis maxilo facial. Acta Odont. Venezolana Año XVI (1):Enero- Abril 1978.
- (3) LEPLEY JB. Currents practices in maxilo – facial protheses.
- (4) MIARNALL, ARQUES R. Historia anecdótica de la Odontología. Edit Salvat Barcelona. 1ª Edición 1945: 56.
- (5) SALYER KE et. al Función interrelacionada de la rama de prótesis maxilo facial y cirugía reconstructiva. AMER Journ Surg 126:456-501, Oct 1973.
- (6) SILASTIC. Medical adhesive silicone. Medical products Dow Corning Corporation.Midland Michigan 48640 Bolletin: 51–217 date: May 1980.
- (7) La Escuela Odontológica Alemana. Edit Labor Tomo III :1037, 1940
- (8) ARMIN RH, SCHEWENZER, VEIGEL W. Tratamiento de los defectos faciales post-quirúrgicos por medio de prótesis maxilo facial. Acta Odontológica Venezolana. Año XVI (1) 1978.

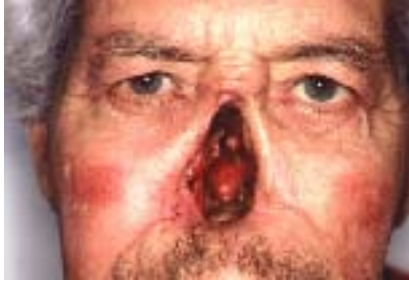- (9) NUCCI P. Reconstruzioni, protesiche di gravi mutilazioni del vizo. *Minerva Chirurgica* 22 (15): 589-594, Sept. 1967.
- (10) KULZER PALAMED. Resin for epitheses. Consideraciones técnicas.
- (11) PAREL JM. Dependencia cada vez menor de los adhesivos para la retención de las prótesis faciales. *J.Prost Dent.* 43 (5): 552-560 May 1980.
- (12) ROMMERDALE EH. Maxilofacial reconstruction technique part II. Coloring and processing the prosthesis *Trend & Techniques* 7 (6): 24 – 28, July/August 1990.
- (13) ROMMERDALE EH. Maxilofacial reconstruction technique, part.III. Extrinsic tinting and delivery of the prosthesis. *Trend & Techniques* 7 (7): 34 –37, Sept 1990.
- (14) SEELS RR. Fabrication of facial prosthesis by appling the osseointegration concept for retention. *J.Prost Dent.* 61(6):712–716,Jun. 1989.
- (15) SEELS RR. Microware techniques for fabrication of provisional facial prosthesis
J. *Prost Dent* 62(3):327 – 331, Sept 1989.
- (16) SILKIN A. Facial and body prosthetics system laboratory practice 2da. Edición.
- (17) SHIMODAIRA K et al. Tecnique for superimposine a colo slide onto a facial cast to sculps a facial prótesis.
J. *Prot Dent.* 62(2): 212 – 213, August 1989.
- (18) THACKRAY. External Prothetics England.
- (19) REZENDE JRV & PIRAS DE OLIVEIRA JA. Prótese Buco-Maxilo-Facial, conceitos básicos e práticas de laboratorio. Sarvier Brasil, S.Pablo 1986.
- (20) GARCÍA MENDOZA A. Prótesis Restauratriz maxilo facial.
Rev.Cub. Estom. 9(3):197-200, 1972.
- (21) BENOIST MICHEL. Rehabilitation et prothèse maxillofaciales. Julien Prelat, 1978.
- (22) PADRON E. y Col. Evaluación de las necesidades de somatoprótesis debidas a tratamientos quirúrgicos de neoplasias de cara y regiones anexas. Trabajo Científico presentado en la XIV Jornada Estudiantil de la Facultad de Estomatología. Cuba 1981.
- (23) CANTOR R. et al. Meted of evaluating prothetic facial materials *J. Prost. Dent* 21: 324, 1969.
- (24) GOMEZ RIVERO V, ALVAREZ RIVERO A, ROBAINA RUIZ JM. Aspectos Básicos de la Prótesis Maxilo Facial.
Rev. Cub. Estom. 24(3): Sept-Dic. 1987.
- (25) PARR GR, GOLDMAN BM, RAHN AQ. Maxillofacial prosthetics principles in the surgical planning for facial defects.
J. Prost Dent. 46: 323, 1981.
- (26) ROMMERDALE EH. Maxilofacial technology part. I. Introduction to facial impressions. *Trend & Tecniques* 7(6): 36-39, May 1990.
- (27) STEPHAN M, PAREL DDS. Ossiointegration in maxillofacial prosthesis Part I Intraoral Aplications
J. Prost Dent: 55(4):490-493, Abril 1986.
- (28) GAY WD, KING CE. Applying basic prosthodontics principles in the dentulous maxiletomy patient. *J. Prost.Dent.* 43: 434, 1980.
- (29) ARAMANY MA. Basic principles of obturator desing for partially edentoulus patiets. Part. 2: Desing principles. *J. Prost. Dent.* 40:656, 1978.

- (30) FREIDLINC CW. Immediate prosthetics obturation of the partially resected maxilla in edentulous patients. J. Prost. Dent. 44: 72, 1980.
- (31) MARTINEZ TOLEDO G. Fisiopatología de los pacientes con anomalías congénitas de paladar fisurado. Rev.Cub.Estom. 201-207 Sept. - Dic. 1979.
- (32) BALLART JL. Adenocarcinoma of the tongue complicated by a hemimandibulectomy soft tissue support for a tongue prosthesis in an edentulous glossectomy patient. J. Prost. Dent. 56 (4): 470 – 473, Oct. 1986.
- (33) SANTANA JC. Op Cit. 431-433 1983.
- (34) TRIGO JC y TRIGO GC. Prótesis Restauratriz Maxilo Facial. Editorial Mundi S.A.I.C. y F.
- (35) SEGUIN P, AKNIN J. Exenteration orbitaire elargie et prothese maxilo-faciale.Problemes pratiques Rev. Stomatol Chir Maxilofac. 91(1): 65-67, 1990.
- (36) KAMBAKSH JEBREII DMD. Acceptability of orbital prostheses. J. Prost. Dent. 43(1):82 –85, Jan 1980.
- (37) ROETS JMA, VAN ORT RP Y SHAUL RMH, Factores relativos a la aceptación de la prótesis facial. J.Prost Dent. 52(6):849-852, Dic. 1984.
- (38) RODRIGUEZ MIRÓ M. Psicología aplicada al tratamiento de los pacientes de estomatología. Rev. Cub. Est. 10(2): 83-87, 1973.
- (39) DAVID DUNCAN J. Determinación de la base de un elastómero nuevo para uso en prótesis maxilo facial. J.Prost.Dent. 44 (6):654–655 Dic. 1980.
- (40) HUTCHESON PHE and UDAGAMA KA. Prótesis quirúrgica de la nariz. J. Prost Dent. 43(1): 82 – 85, Jan 1980.
- (41) SOTO BALESTERENA A. Técnicas para la construcción e instalación de prótesis nasales. Tesis de grado. 1983.
- (42) HERNANÁNDEZ BORGES H. Técnica para la construcción e instalación de prótesis auriculares. Tesis de grado. 1983.
- (43) UDAGAMA KH. Restaurando caras desfiguradas J. Dent Assoc. 105(6):987 – 987, Dic. 1982.
- (44) ALVAREZ RIVERO A. Técnicas complejas en Prótesis Maxilo Facial, tarea de un tema de investigación quinquenal: Introducción de materiales y nuevas tecnologías. Facultad de Estomatología. Cuba 1990.
- (45) BOUCHER Prótesis maxilo facial. Principios y conceptos. Ed.Toray S.A. Barcelona, 1973.
- (46) CHAMBERLAIN BB. Depresión: Algunas consideraciones psicológicas de la prótesis total. J. Prost Dent. 54 (5): 673, 1985.
- (47) DESJARDINS RP. Maxilo-facial prosthetics: Demand or responsibility patient. J. Prost. Dent. 56 (4): 473 – 477, Oct 1986.
- (48) GÓMEZ RIVERO V y col. Los servicios de prótesis maxilo facial en los niveles de atención secundarios de la salud en Cuba. I Encuentro Científico Pedagógico. Fac. Estom. ISCMH 1986.
- (49) LOWENTAL URI. Resultados de la evaluación cosmética en la prótesis máxilo facial. J. Prost. Dent. 48(5): 567 – 570, Nov, 1982.

- (50) ASCONAL y col. Enciclopedia temática de Psicología. 1ª edición Tomo 2 Editorial Herder Año 1980, pag. 460 – 465.
- (51) BAILEY LW y DARRELL E. Consideraciones Psicológicas de la Prótesis Maxilo-facial. J. Prost. Dent. 34 (5): 533 – 537, Nov 1975.
- (52) COLL ARZOLA L. Estudio Psicológico en pacientes portadores de deformidades del complejo dento maxilo facial. Tesis de grado 1981.
- (53) MING SHE CHEV, UDAGAMA U, y DRANE JB. Evaluación de Prótesis Facial para pacientes con cáncer de cabeza y cuello. J. Prost. Dent. 46(5) 1981.
- (54) MORDEACHY SELA Y LOWENTAL U. Efectos terapeuticos de la Prótesis Maxilo Facial Oral Surg. 50(1): 13 – 16, 1980.

NOTA: Las imágenes impresas como Anexo del presente artículo fueron seleccionadas por el Comité Editorial con el fin de adaptarse al espacio disponible en la publicación. Las modificaciones realizadas cuentan con la autorización del autor.

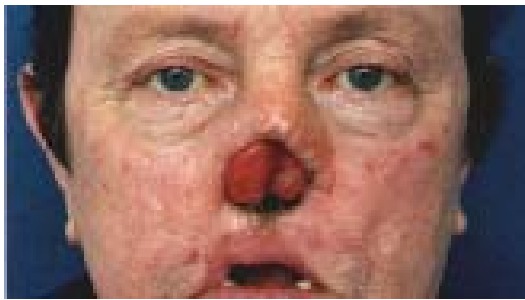ANEXO



6A - Resección de apéndice nasal



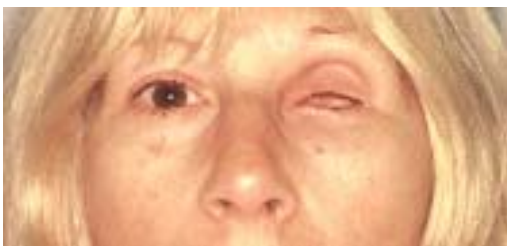6D - Prótesis con anteojos



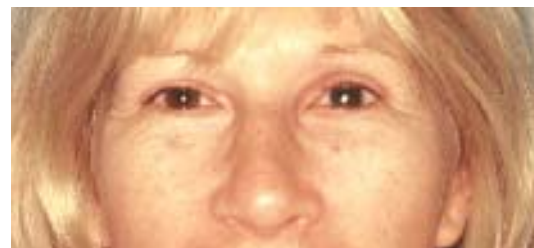7A - Resección de apéndice nasal



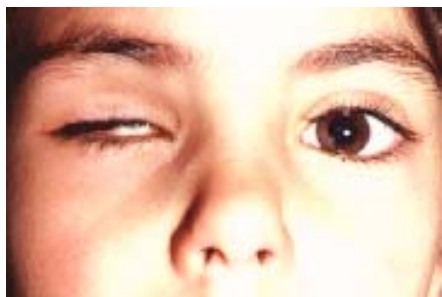7D - Prótesis con anteojos



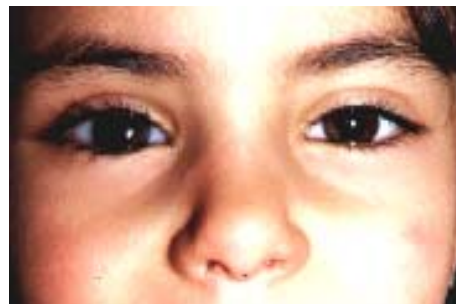23A - Pérdida globo ocular izquierdo



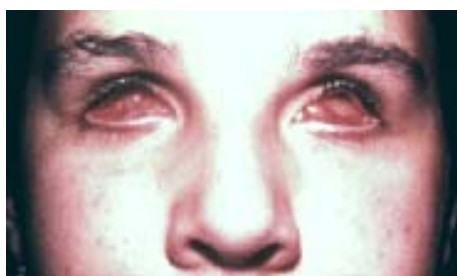23D - Prótesis ocular izquierda



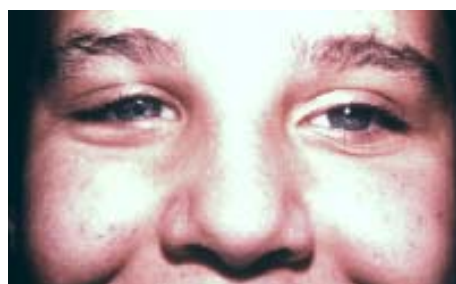29A – Pérdida globo ocular derecho



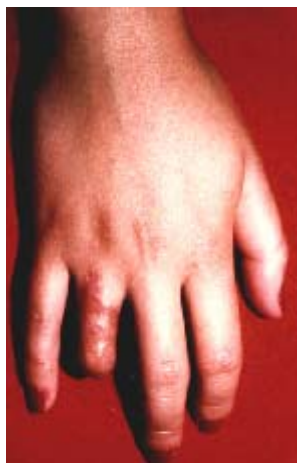29D – Prótesis ocular derecha



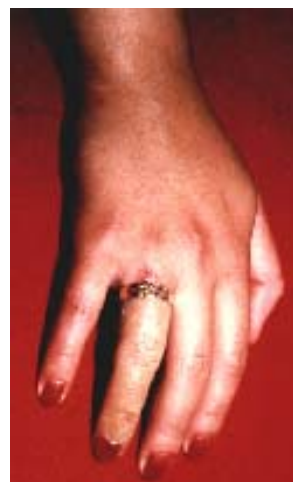33A – Pérdida globo ocular izq. y der.



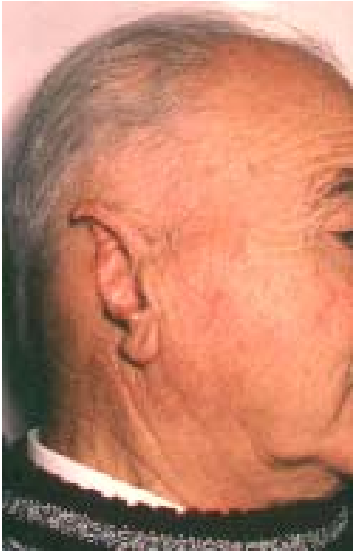33D – Prótesis oculares izq. y der.



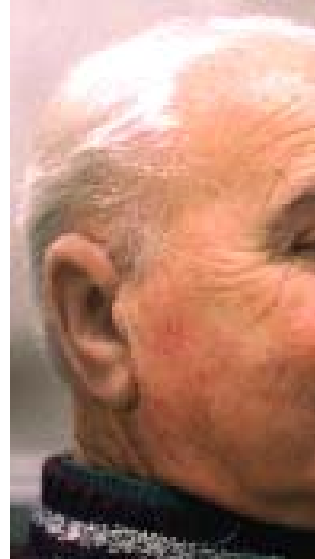
42A – Pérdida de dedo derecho



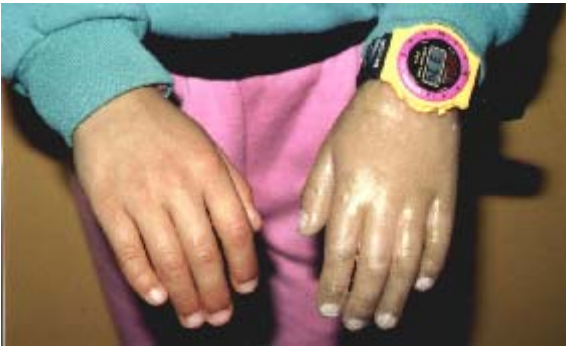42D – Prótesis de dedo



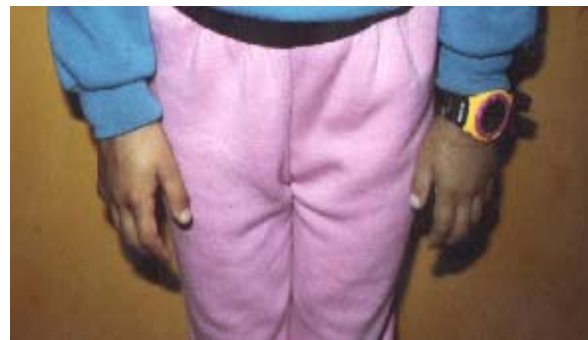44A – Pérdida pabellón auricular



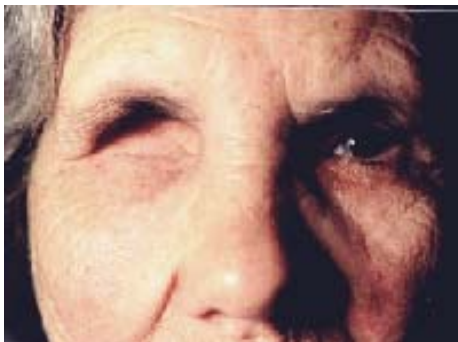44D – Prótesis auricular



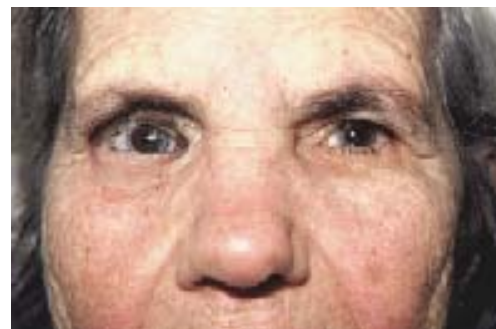47A – Prótesis mano izquierda




47D – Prótesis mano izquierda



48A – Pérdida óculo palpebral derecho



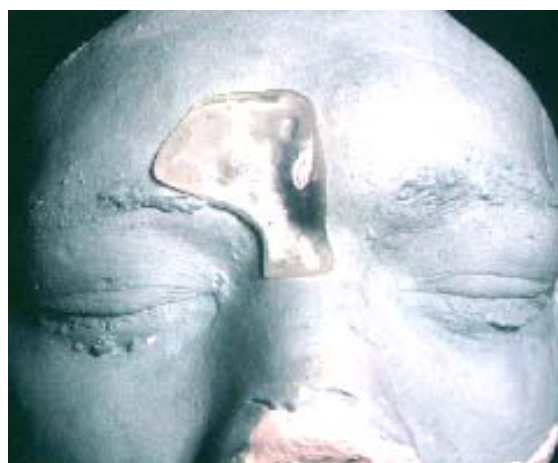48D – Prótesis óculo palpebral



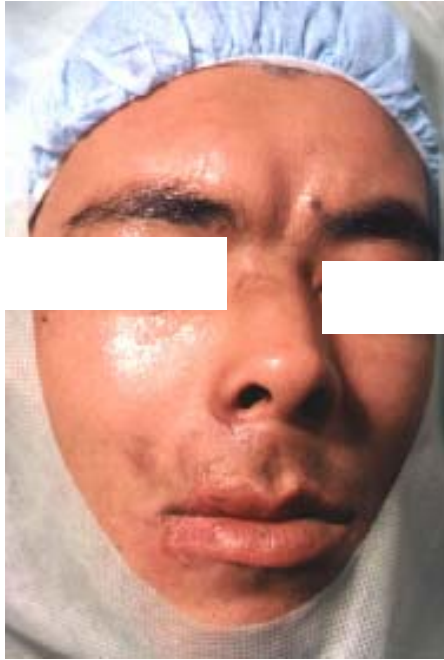52A –Prótesis de testículo en diferentes tamaños



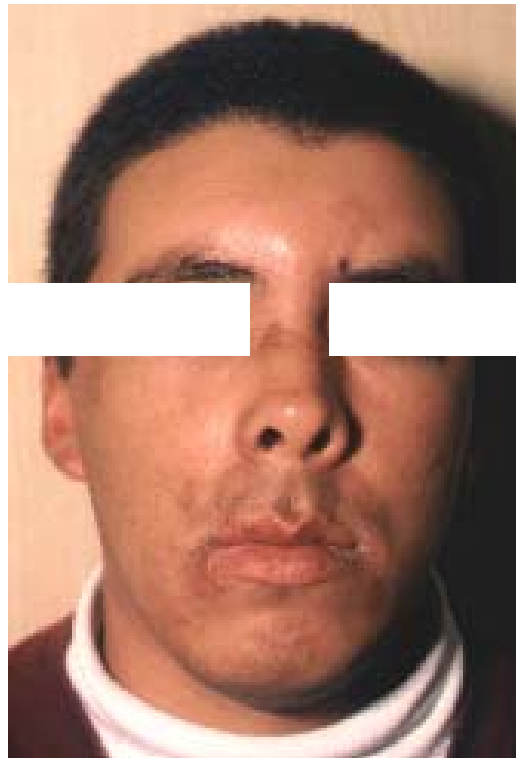52D – Prótesis de testículo en silicón



50D y A – Prótesis para corrección protético-quirúrgica sub cutánea



49A – Hundimiento del frontal



49D – Corrección protético-quirúrgica