





Sarcoma de Ewing multifocal. Presentación de un caso pediátrico

Multifocal Ewing sarcoma. Presentation of a pediatric case.

Sarcoma de Ewing Multifocal. Apresentação de um caso pediátrico.

 <https://doi.org/10.35954/SM2023.42.1.3.e501>

Evelyn Villalba ^a  <https://orcid.org/0000-0002-3369-5430>

Ana Laura Casuriaga Lamboglia ^b  <https://orcid.org/0000-0002-1122-5147>

Agustín Dabezies ^c  <https://orcid.org/0000-0003-3011-1361>

Fabiana Morosini ^d  <https://orcid.org/0000-0002-3864-8967>

Gustavo Giachetto ^e  <https://orcid.org/0000-0003-3775-4773>

(a) Doctor en medicina, especialidad pediatría. Facultad de Medicina. Universidad de la República.

(b) Doctor en medicina, especialidad pediatría. Profesora Adjunta de la Clínica Pediátrica C, Facultad de Medicina. Universidad de la República.

(c) Doctor en medicina, especialidad pediatría y hemato-oncología Pediátrica. Fundación Pérez Scremini.

(d) Doctor en medicina, especialidad pediatría y hemato-oncología Pediátrica. Fundación Pérez Scremini.

(e) Doctor en medicina, especialidad pediatría. Profesor de la Clínica Pediátrica C, Facultad de Medicina, Universidad de la República.

RESUMEN

Introducción: el Sarcoma de Ewing es una neoplasia maligna de origen mesenquimático. Al momento del diagnóstico el 75% se presentan en forma localizada.

Objetivo: comunicar un caso que por su presentación multifocal, generó dificultades diagnósticas.

Caso clínico: niña de 6 años. Consulta por traumatismo de mano derecha tras caída de su altura 24 horas previas, constatándose en mano y puño derecho edema, calor y eritema, movilidad conservada. No fiebre. Radiografía: aumento del diámetro del tercer metacarpiano, imagen esmerilada, no trazos de fracturas. Ingresó con planteo de celulitis. Anemia leve microcítica, hipocrómica. Proteína C reactiva 82 mg/l. Recibe clindamicina intravenosa 72 horas, completa 14 días vía oral. Persistencia de alteraciones en puño y mano derecha, agrega tumoración de raíz nasal con desviación del eje, indolora. Fosfatasa alcalina, lactato deshidrogenasa, fosfatemia, calcemia normales. Resonancia magnética: alteración morfoestructural de radio, olecranon y tercer metacarpiano, fractura de olecranon y radio, reacción perióstica. PET Scan: lesión extensa ósea en macizo facial, tibias, cúbitos, humero derecho y clavícula. Biopsia 3er metacarpiano: tumor de células pequeñas, redondas azules, CD99 y vimentina positivo. Comienza poliquimioterapia y radioterapia sin complicaciones.

Conclusiones: es habitual que las manifestaciones clínicas iniciales sean confundidas con entidades más frecuentes, como post-traumáticas y/o inflamatorias, tal como ocurrió en este caso. Posteriormente, la aparición de nuevas lesiones y compromiso del estado general orientó el abordaje diagnóstico de la patología tumoral. La confirmación exige el estudio anatomopatológico con estudio inmunohistoquímico. La presencia de metástasis óseas constituye un factor de mal pronóstico y dificulta el abordaje terapéutico.

PALABRAS CLAVE: Neoplasias Óseas; Sarcoma de Ewing; Tumores Neuroectodérmicos Periféricos Primitivos.

Recibido para evaluación: enero 2023.

Aceptado para publicación: marzo 2023.

Correspondencia: Bulevar Artigas 1590. Montevideo, Uruguay. Tel.: (+598) 27091443.

E-mail de contacto: anitacasuriaga7@gmail.com





ABSTRACT

Introduction: Ewing's sarcoma is a malignant neoplasm of mesenchymal origin. At the time of diagnosis 75% of the cases are localized.

Objective: To report a case that, due to its multifocal presentation, generated diagnostic difficulties.

Clinical case: 6-year-old girl. She consulted for right hand trauma after a fall from her height 24 hours earlier, with edema, warmth and erythema in the right hand and fist, with preserved mobility. No fever. X-ray: increase in the diameter of the 3rd metacarpal, frosted image, no traces of fractures. Admitted with cellulitis. Mild microcytic anemia, hypochromic. C-reactive protein 82 mg/l. Receives intravenous clindamycin 72 hours, completes 14 days orally. Persistence of alterations in fist and right hand, adds tumor of nasal root with deviation of the axis, painless. Alkaline phosphatase, lactate dehydrogenase, phosphatemia, normal calcemia. MRI: morphostructural alteration of radius, olecranon and 3rd metacarpal, fracture of olecranon and radius, periosteal reaction. PET Scan: extensive bone lesion in facial mass, tibiae, ulnae, right humerus and clavicle. Biopsy 3rd metacarpal: small cell tumor, blue round, CD 99 and vimentin positive. Polychemotherapy and radiotherapy were started without complications.

Conclusions: It is customary that the initial clinical manifestations are confused with more frequent entities, such as post-traumatic and/or inflammatory, as occurred in this case. Subsequently, the appearance of new lesions and compromise of the general condition guided the diagnostic approach of the tumor pathology. Confirmation requires anatomopathological study with immunohistochemical study. The presence of bone metastases constitutes a poor prognostic factor and hinders the therapeutic approach.

KEYWORDS: Bone Neoplasms; Ewing Sarcoma; Neuroectodermal Tumors, Primitive, Peripheral.

RESUMO

Introdução: o sarcoma de Ewing é um neoplasma maligno de origem mesenquimatosa. No momento do diagnóstico, 75% dos casos são localizados.

Objetivo: relatar um caso que, devido a sua apresentação multifocal, causou dificuldades diagnósticas.

Caso clínico: menina de 6 anos. Ela consultou por traumatismo à mão direita após cair de sua altura 24 horas antes, com edema, calor e eritema na mão direita e punho, com mobilidade preservada. Sem febre. Raio-X: aumento do diâmetro do 3º metacarpo, imagem fosca, sem vestígios de fraturas. Admitido com a sugestão de celulite. Anemia microcítica leve, hipocrômica. Proteína C reativa 82mg/l. Recebe clindamicina intravenosa por 72 horas, completa 14 dias por via oral. Persistência de alterações no punho e mão direita, tumor indolor da raiz nasal com desvio do eixo. Fosfatase alcalina, desidrogenase láctica, fosfataemia, calcemia normal. IRM: alteração morfo-estrutural do rádio, olecrânio e 3º metacarpo, fratura do olecrânio e do rádio, reação periosteal. PET Scan: extensa lesão óssea na massa facial, tíbia, ulnae, úmero direito e clavícula. Biópsia do 3º metacarpo: tumor de pequenas células, redondo azul, CD 99 e vimentina positiva. Ela iniciou a poli-quimioterapia e radioterapia sem complicações.

Conclusões: é comum que as manifestações clínicas iniciais sejam confundidas com entidades mais frequentes, tais como pós-traumáticas e/ou inflamatórias, como ocorreu neste caso. Posteriormente, o aparecimento de novas lesões e o envolvimento do quadro geral levaram a uma abordagem diagnóstica da patologia tumoral. A confirmação requer um estudo anatomopatológico com estudo imuno-histoquímico. A presença de metástases ósseas é um fator de mau prognóstico e dificulta a abordagem terapêutica.

PALAVRAS-CHAVE: Neoplasias Ósseas; Sarcoma de Ewing; Tumores Neuroectodérmicos Primitivos Periféricos.

INTRODUCCIÓN

El sarcoma de Ewing (SE) es una neoplasia maligna, poco frecuente, muy agresiva, descrita por primera vez en 1921 por el Dr. James Ewing. Deriva de células madres mesenquimatosas primitivas de la médula ósea (1,2).

Afecta más frecuentemente a niños y adultos jóvenes, con un pico de incidencia en la segunda década de la vida y una mediana de edad al diagnóstico de 15 años. Presenta una incidencia anual en menores de 20 años de 2.9 casos por millón y representa el 9% de las neoplasias óseas. La localización más frecuente de los sarcomas de Ewing óseos es la pelvis (20%), seguida en orden decreciente por el fémur, la tibia, el húmero y la escápula. La presentación clínica unifocal es la predominante. El diagnóstico anátomo-patológico de estos tumores puede resultar complejo, por eso en la mayoría de los casos se complementa con estudios moleculares específicos (1,3-6).

Los síntomas de presentación más frecuentes son el hallazgo de una masa palpable y dolor local-regional de duración variable (media 2 a 9 meses). Suelen asociar manifestaciones sistémicas: fiebre, malestar general y pérdida de peso; las que pueden inducir al diagnóstico erróneo de una infección osteo-articular como osteomielitis (4,7).

Los factores asociados a enfermedad metastásica son: la presencia de fiebre o de niveles elevados de la proteína LDH en sangre, un intervalo entre los síntomas y el diagnóstico de menos de 3 meses y la edad superior a 12 años. La afectación metastásica conlleva un peor pronóstico, por ello su tratamiento debe ser más intenso (8,9).

El objetivo de esta comunicación es describir el caso clínico de una escolar con un Sarcoma de Ewing que debido a la forma de presentación multifocal, generó dificultades diagnósticas al equipo tratante.

PRESENTACIÓN DEL CASO

Niña de 6 años, procedente de Montevideo. Realiza patinaje artístico. En setiembre 2017 fractura de rodete de radio distal derecho con radiografía que evidencia hueso morfológicamente normal. Ingres a cuidados moderados de la Fundación Pérez Scremini por celulitis de mano derecha. El día previo al ingreso presenta traumatismo de mano derecha, con erosión en palma, agregando edema progresivo, en apirexia.

Examen físico (EF): buen estado general, edema doloroso de mano y puño, sin calor ni rubor, no otras alteraciones. Radiografía: aumento del diámetro del tercer metacarpiano con imagen esmerilada al igual que en el sector distal del cúbito. Secuela fracturaria en antebrazo derecho (figura 1).

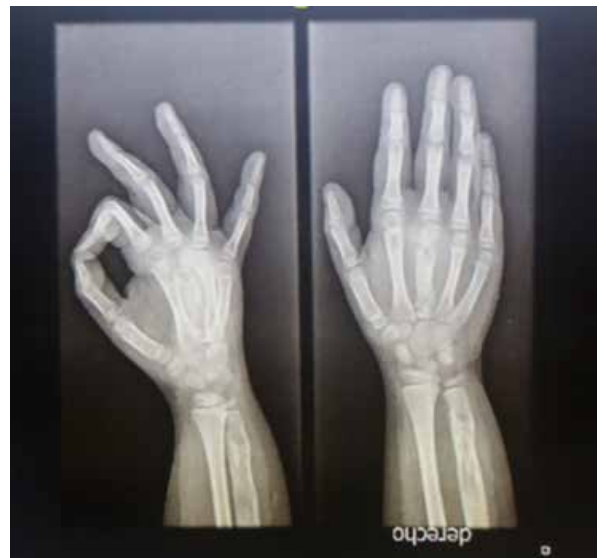

Figura 1. Radiografía con imagen esmerilada en sector distal de cúbito y 3er. Metacarpiano.

Hemograma: Hemoglobina 10.3 g/dl, volumen corpuscular medio (VCM) 72.0 fl, hemoglobina corpuscular media (HCM) 23.6 pg, ancho de distribución eritrocitario (ADE) 16.3%, plaquetas 260.000/mm³, glóbulos blancos 8400/mm³ (polimorfonucleares 63.8%), proteína C reactiva (PCR) 82.6 mg/dl.

En la evolución agrega dolor intenso a la palpa-

ción de 3er. metacarpiano, eritema y trazo de linfangitis en dorso de mano (figura 2A).

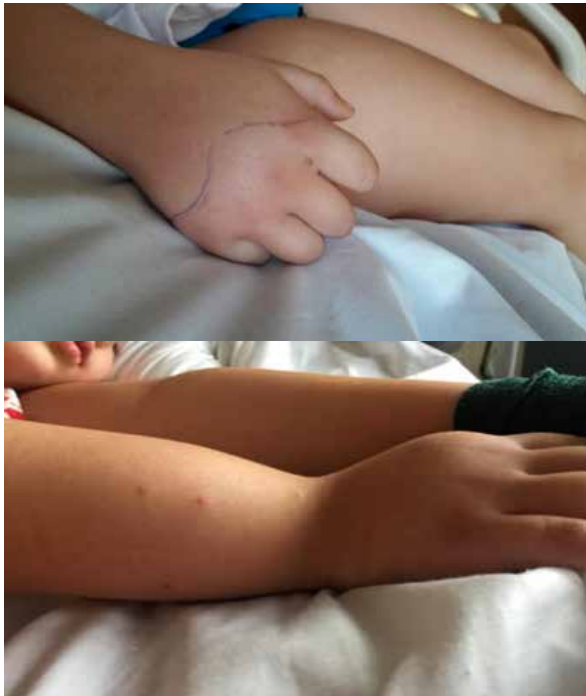

Figura 2. A. Edema y eritema de dorso de mano derecha. B. Tumoración de dorso de mano.

Centellograma óseo: lesión ósea con proceso fluxivo asociado que compromete el 3er metacarpiano de mano derecha. Se diagnostica osteomielitis y se inicia tratamiento con clindamicina intravenosa. Recibe 72 horas de antibioticoterapia intravenosa y dada la buena evolución se otorga alta con clindamicina vía oral completando 14 días.

Luego del egreso hospitalario, persiste con edema de mano, sin calor ni rubor. Agrega gonalgia bilateral y aumento del tamaño de raíz nasal, sin signos fluxivos, dolor, ni fiebre.

Refiere adelgazamiento de 1 kg en el último mes, sin otros elementos de repercusión general. A los 17 días post alta es valorada en policlínica de traumatología y se solicita re-ingreso a cuidados moderados.

EF: buen estado general, engrosamiento de la nariz, desvío del tabique nasal, a la palpación firme, indolora (figura 3).

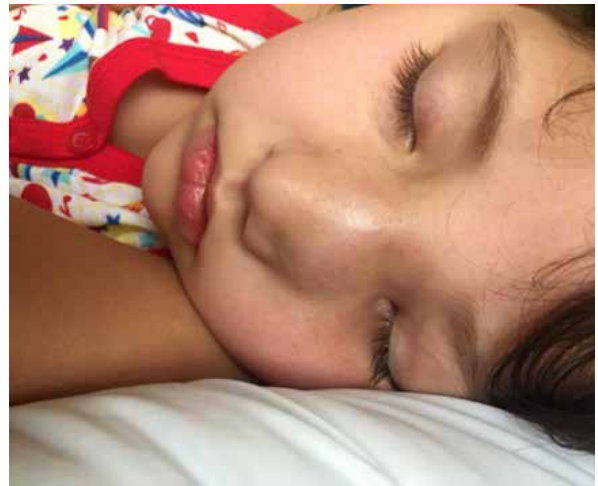

Figura 3. Desviación de eje y deformidad nasal.

Tumoración en dorso de mano derecha, indolora, de 2 cm aproximadamente, adherida, sin signos fluxivos (figura 2B). No tumoraciones en otros territorios. Articulaciones con movilidad conservada. No presenta adenomegalias ni visceromegalias. Resto sin alteraciones.

Fosfatasa alcalina (FA), lactato deshidrogenasa (LDH), PCR, fosfatemia y calcemia dentro de límites normales.

Resonancia magnética (RM) de antebrazo y mano derecha: alteración morfoestructural de radio en extremo inferior con rarefacción ósea diafisaria y fractura en tercio superior del mismo, con reacción perióstica e importante edema reaccional.

El cúbito muestra a nivel del olecranon importante alteración morfoestructural y trazo de fractura. Misma alteración se visualiza en 3er metacarpiano de tipo pseudotumoral.

Radiografía de miembros inferiores: alteraciones morfoestructurales en tibia izquierda.

Tomografía computada (TC) de torác: No se observan nódulos ni otras lesiones pulmonares. No hay derrame pleural ni pericárdico. No adenomegalias ni otras tumoraciones mediastinales ni hiliares. Grandes vasos de calibre habitual.

Se identifica asimetría a nivel de extremidad anterior de la clavícula derecha próxima a la articulación esterno-clavicular, dado por engrosamiento de la misma y heterogeneidad de su densidad,

con imágenes hipodensas próximas a la cortical, con interrupción sectorial de la misma.

Dados los hallazgos en los estudios de imagen se decide en conjunto con traumatólogo y hemato-oncólogo realizar biopsia de tercer metacarpiario: aspecto histológico de tumor de células pequeñas, redondas azules. Se realiza antígeno común leucocitario negativo, CD99 positivo, citoqueratina negativo.

En suma probable Sarcoma de Ewing multifocal, se solicita completar estudio inmuno-histoquímico. Estudio inmuno-histoquímico: vimentina positivo, enolasa específica neuronal negativa, CD57 negativa, sinaptofisina negativa. Permiten descartar: linfoma linfoblástico, carcinoma neuroectodérmico, metástasis de carcinoma de células pequeñas, neuroblastoma con rosetas, rabdiomiosarcoma y diferenciación neuroectodérmica, osteosarcoma de células pequeñas. En suma: Sarcoma de Ewing clásico.

Se realiza Tomografía por Emisión de Positrones (PET) Scan: lesión ósea y de tejidos blandos en macizo facial extensa. Múltiples lesiones óseas hipermetabólicas en ambas tibias, ambos cúbitos, húmero derecho y clavícula con características tomográficas de agresividad. Lesión torácica y paravertebral subpleural derecha hiper-metabólica (figura 4).

Se inicia tratamiento en octubre de 2018 según Protocolo del Grupo Cooperativo Latino Americano Oncología Pediátrica (GALOP) con series de vincristina- doxorubicina – ciclofosfamida (VDC) intercaladas con series de ifosfamida – etopósido (IE). Radioterapia (50.4 G) en zonas que mantenían actividad en controles imagenológicos. Tratamiento metronómico con ciclofosfamida y vinblastina que finaliza en abril 2021, habiendo presentado en enero 2021 un PET-CT sin evidencia de lesiones hipermetabólicas. Paciente en remisión (figura 5).

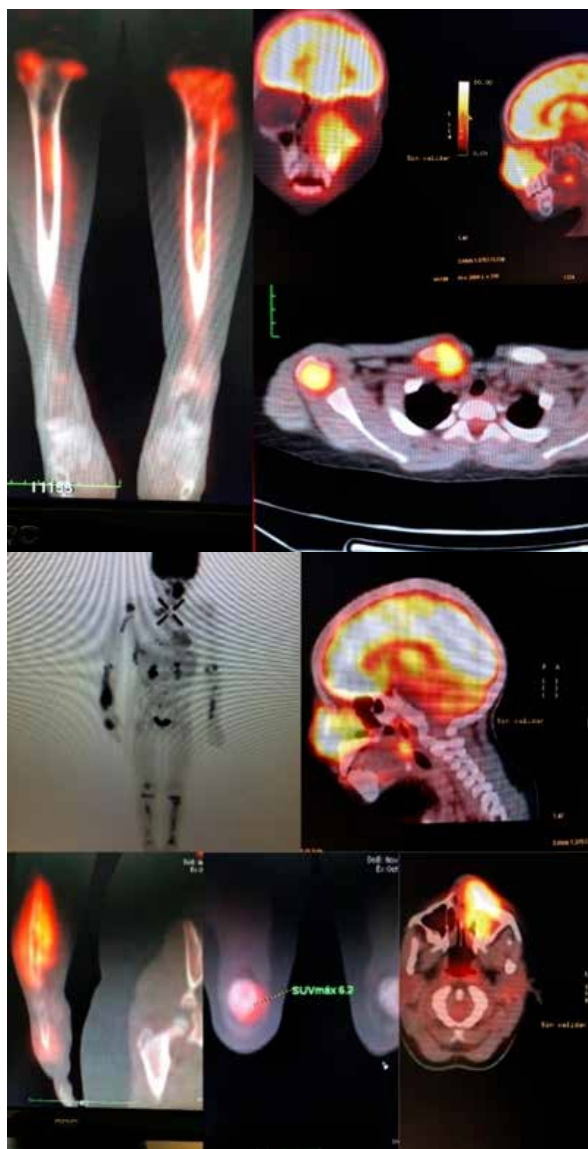

Figura 4. PET SCAN 10/2019. Lesión ósea y de tejidos blandos en macizo facial extensa. Múltiples lesiones óseas hiper-metabólicas en ambas tibias, ambos cúbitos, húmero derecho y clavícula. Lesión torácica y paravertebral subpleural derecha hiper-metabólica.

Setiembre 2021 presenta dolor en miembro inferior izquierdo. PET con alteración en captación medular de tibia izquierda. RM captación intensa en tercio medio de tibia izquierda. Comienza tratamiento paliativo con quimioterapia, vincristina e irinotecan.

Marzo 2022, en tercer ciclo de PQT, refiere dolor en MMII, se realiza PET 20/04/22 persistiendo alteración de densidad en tercio medio de diáfisis

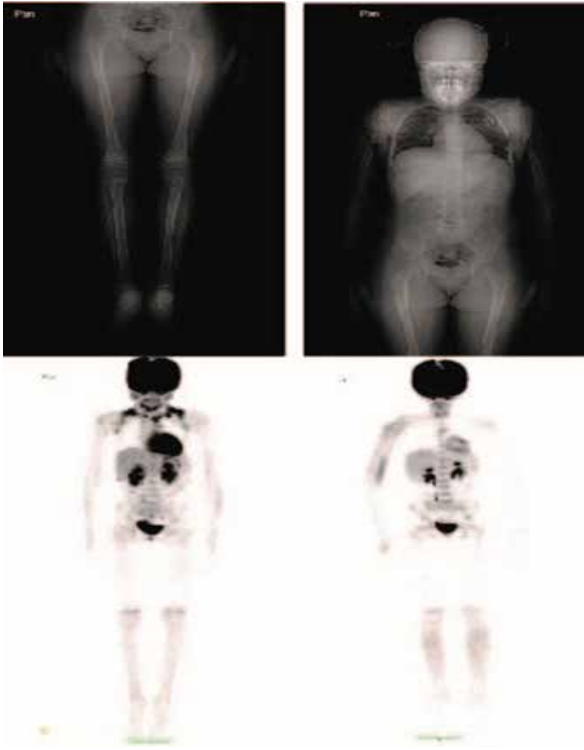


Figura 5. PET SCAN 01/2021 sin evidencia de lesiones hipermetabólicas. Paciente en remisión.

de tibia izquierda. Se realiza RT analgésica a dicho nivel. A la fecha se mantiene con PQT, ciclos sin dolor, con buena calidad de vida.

DISCUSIÓN

El Sarcoma de Ewing forma parte de un espectro de enfermedades neoplásicas entre las que se encuentran: el sarcoma extraóseo, PNET (Tumores neuroectodérmicos primitivos periféricos), el tumor maligno de células pequeñas de la región toracopulmonar o tumor de Askin y los sarcomas de Ewing atípicos. El SE óseo es el predominante y representa el segundo tumor óseo más frecuente en la infancia luego del osteosarcoma (10,11).

Es un tumor poco frecuente, que predomina en la segunda década de vida, en varones de raza caucásica. Se estima que alrededor del 25% de los casos debuta antes de los 10 años, y el 65% entre los 10 y los 20 años de edad. En términos

de supervivencia, el pronóstico es también peor en varones que en mujeres. Su presentación es excepcional en menores de 5 y mayores de 30 años (5,10-12).

Es infrecuente su asociación a enfermedades congénitas al igual que la presentación de orden familiar (6).

El 95% de los Sarcoma de Ewing identifican la traslocación patognómica de esta enfermedad, t(11;22) que codifica para la proteína de fusión característica EWSR1-FLI1 (5).

El caso que se analiza se destaca por la edad de presentación inhabitual. Además, la paciente que se describe presenta algunas particularidades en su presentación clínica. Por un lado, se destacan las múltiples lesiones lo cual es inhabitual y por otro, la mayoría de las lesiones presentan topografías inhabituales. La familia de tumores de Ewing se origina por lo general en los huesos largos de las extremidades, predominantemente en el fémur, pero también en la tibia, fíbula, humero y en los huesos de la pelvis. Usualmente son menos afectados los huesos de la columna vertebral, manos y pies. En la mayoría de los casos, compromete huesos previamente sanos en una localización única. Las formas de presentación más frecuentes son: dolor con elementos de organicidad, tumor de crecimiento progresivo, síntomas generales como fiebre, astenia y decaimiento, fracturas patológicas y signos de compresión medular que pueden constituir una emergencia oncológica (13-15).

El pulmón representa el primer lugar de diseminación a distancia (70%-80%) siendo las metástasis pulmonares la principal causa de muerte; los otros sitios más frecuentes de metástasis son medula ósea y hueso. En forma excepcional se encuentran involucrados en la enfermedad diseminada los ganglios linfáticos, hígado y el cere-

bro. La estadificación inicial incluye la realización de TC tórax, centellograma óseo y eventualmente otros exámenes como mielograma, de acuerdo a la sintomatología de presentación (16,17).

Se han documentado varios factores que pueden estar asociados con enfermedad metastásica, que se pueden hacer evidentes semanas o meses desde el diagnóstico. Los más relevantes incluyen, niveles altos de deshidrogenasa láctica, fiebre, intervalo de tiempo menor a 3 meses entre inicio de los síntomas y el diagnóstico y edad mayor de 12 años (5).

La paciente presentaba como factor de riesgo el tiempo transcurrido entre el inicio de los síntomas y el diagnóstico menor a 3 meses.

Al igual que lo observado en este caso, el trauma, usualmente menor, puede ser el evento inicial que desencadena la sospecha diagnóstica. Al inicio, el dolor puede ser de baja intensidad, pero se intensifica con bastante rapidez, el cual, puede agravarse por el ejercicio y empeorarse durante las noches (5,16).

Teniendo en cuenta la edad de presentación, es frecuente que las manifestaciones clínicas iniciales de los tumores óseos sean confundidas con otras entidades más frecuentes, como lesiones post-traumáticas y/o inflamatorias, tal como ocurrió en el caso analizado. Posteriormente, la evolución sin mejoría, con la aparición de nuevas lesiones y compromiso del estado general orientó el abordaje diagnóstico de la patología tumoral.

En la paciente analizada, cuando reingresó a sala de cuidados moderados se destacaba, aumento del tamaño de la raíz nasal, desvío del eje, a la palpación firme e indolora. En algunas comunicaciones, se describe que en ocasiones puede distinguirse una masa en el tejido blando. Cuando está presente, la masa está firmemente adherida al hueso y el dolor es intenso a la palpación. No es raro que se presente tumefacción de la extre-

midad afectada asociada a eritema sobre la masa (18,19).

La inmunohistoquímica revela la expresión de vimentina positiva, CD99 positiva, enolase neuroespecífica, sinaptolisina, proteínas neurofilamentosas, CD57 y citoqueratina negativas. Los estudios moleculares mediante diferentes técnicas como transcripción reversa - reacción en cadena de la polimerasa (RT-PCR) o next generation sequencing (NGS) permiten identificar la traslocación t(11;22), propia del sarcoma de Ewing, presente en aproximadamente el 85% de los casos.

Debido a que el sarcoma de Ewing no presenta a la microscopía de luz ninguna diferenciación neuroectodérmica típica, salvo en ciertas ocasiones las rosetas, como en el caso analizado; la clave está en la inmunohistoquímica, disponible en la mayoría de los laboratorios. Es fundamental poder utilizar técnicas de diagnóstico molecular ya que el diagnóstico diferencial con otros tumores de células pequeñas redondas azules puede resultar difícil (20).

Los hallazgos radiológicos varían según el tipo de hueso afectado. En huesos largos la matriz tumoral es osteolítica. Al inicio, predomina la esclerosis cortical y luego suele aparecer la reacción perióstica en espículas. En este la radiografía inicial mostraba aumento del diámetro e imagen esmerilada en el tercer metacarpiano y alteraciones morfoestructurales inespecíficas en la tibia. La evolución sin mejoría y las características de la presentación clínica, llevaron a completar la valoración con otros estudios imagenológicos como la RM, que permite definir con mayor precisión el tamaño, la extensión local intra y extrínseca y la relación del tumor con otras estructuras y órganos adyacentes. En este caso, la RM mostró importantes alteraciones morfoestructurales, reacción perióstica y edema reaccional en radio, cúbito, tercer metacarpiano (21,22).



El PET Scan contribuye a reforzar la sospecha diagnóstica y estadificar el SE. En un estudio de Albano y cols; que evaluó la precisión diagnóstica de la tomografía por emisión de positrones y su posible función pronóstica en niños con SE, se concluye que este estudio tiene un buen rendimiento diagnóstico, excepto en las micrometástasis pulmonares y es mejor que las imágenes convencionales para la estadificación (23).

El tratamiento del SE es multimodal, incluyendo el control local quirúrgico siempre que sea posible (con o sin radioterapia según cada caso), y quimioterapia para citorreducción y tratamiento de la enfermedad sistémica. Previo al advenimiento de la quimioterapia, la supervivencia era menor al 10%. Clásicamente, los protocolos de tratamiento del SE incluyen una etapa de quimioterapia de inducción en que se busca la reducción de la masa tumoral, una de tratamiento local seguida por una de consolidación. Se ha demostrado también que en la Inducción se obtienen mejores resultados con intervalo comprimido entre las series (c/15 días), sin aumentar en forma significativa la toxicidad. El tratamiento con altas dosis de quimioterapia y rescate con trasplante células progenitoras hematopoyéticas (TCPH) autólogo no ha demostrado mejora en la supervivencia en enfermedades metastásicas (16).

En nuestro paciente se utilizó el Protocolo GALOP del Grupo Colaborativo que integran Argentina, Brasil, Chile y Uruguay que consiste en las formas metastásicas en:

*Inducción: con intervalo comprimido de 9 series en que se intercalan vincristina-doxorrubicina-ciclofosfamida (VDC) e ifosfamida-etopósido (IE).

*Control Local: en que se realiza cirugía o radioterapia o ambas.

*Consolidación: 5 series intercaladas similares a la inducción, con 21 días de intervalo.

*Metronómico: ciclofosfamida en forma continua v/o y vinblastina semanal por 1 año.

En relación al pronóstico, se ha demostrado que

este es mejor cuanto menor es el tiempo entre el inicio de los síntomas y el diagnóstico; en ausencia de metástasis. En los SE localizados la supervivencia es del 80-85% y en los metastásicos del 10-15% (24).

En la paciente que se analiza, la forma de presentación provocó una demora en el diagnóstico dado que las manifestaciones clínicas fueron inicialmente interpretadas como de etiología infecciosa, la cual es mucho más prevalente en la población pediátrica.

El sarcoma de Ewing representa un cáncer raro y altamente maligno, con la mayoría de los pacientes albergando a priori micrometástasis, ya que, sin terapia sistémica, más del 90% de los pacientes mueren a causa de la enfermedad diseminada. Se diagnostica con mayor frecuencia en la segunda década de vida; sin embargo, los pacientes se han presentado también en edad pediátrica y en adultos mayores, con tumores en casi todos los lugares del cuerpo. La terapia actual enfatiza un enfoque multimodal que, como resultado de ensayos colaborativos, ha llevado a una mejor supervivencia general para la enfermedad localizada. A pesar del tratamiento multimodal, la supervivencia en la enfermedad metastásica que ocurre en el 20-25% de los pacientes, predominantemente en los pulmones (70-80%) y hueso/médula ósea (40-45%), todavía se asocia con un pronóstico sombrío (25,26).

Además, la enfermedad recurrente se observa en 30 a 40% de los pacientes con enfermedad primaria no metastásica, aumentando al 60-80% para pacientes con SE con enfermedad metastásica al momento del diagnóstico. La recaída es principalmente sistémica (71 a 73%), seguida de combinada (12 a 18%) y recaída local (11-15%), lo que lleva a tasas de supervivencia posteriores a la recaída de cinco años de 15-25%. Con la recurrencia local evoluciona mejor que la sistémica. El control de tumores sistémicos aún plantea el principal reto terapéutico (27).

CONCLUSIONES

Este representa el primer caso comunicado de SE multifocal óseo en nuestro medio. En la literatura existen escasas comunicaciones de SE con presentación ósea multifocal. La presencia de metástasis óseas constituye un factor de mal pronóstico y dificulta el abordaje terapéutico. El seguimiento a largo plazo es necesario para evaluar los resultados terapéuticos y la posible toxicidad vinculada al tratamiento quimioterápico, la radioterapia y las posibles secuelas vinculadas a la cirugía.

DECLARACIÓN DE CONFLICTOS DE INTERESES

Los autores no reportan ningún conflicto de interés. El estudio se realizó con recursos propios de los autores y/o la institución a la que representan.

REFERENCIAS

- (1) Sanchez-Saba JE, Abrego MO, Albergo JI, Farfalli GL, Aponte-Tinao LA, Ayerza MA, *et al.* Sarcoma de Ewing óseo: Enfoque multidisciplinario y resultados oncológicos en 88 pacientes. Medicina (B. Aires) [Internet]. 2020 Feb [citado 2023 Ene 22]; 80(1): 23-30. Disponible en: http://www.scielo.org/r/scielo.php?script=sci_arttext&pid=S0025-7680202000100004&lng=es
- (2) Dragovetzky A, Bagnara E, Nastrid M. Localización infrecuente de un sarcoma de Ewing en pediatría. Arch Arg Ped 2019; 117(3):206-207. Disponible en: <https://www.sap.org.ar/docs/publicaciones/archivosarg/2019/v117n3a32.pdf>
- (3) Whelan J, McTiernan A, Cooper N, Wong Y, Francis M, Vernon S, *et al.* Incidence and survival of malignant bone sarcomas in England 1979-2007. Int J Cancer 2012; 131(1):17-50. <https://doi.org/10.1002/ijc.26426>
- (4) Mosquera Betancourt G, Hernández González EH, Hernández Cabezas I, Quintero Martínez O. Sarcoma de Ewing extraesquelético del raquis dorsal: presentación de dos casos. Rev Cubana Neurol Neurocir [Internet]. 2014 Feb [citado 2023 Ene 22]; 4(2):166-73. Disponible en: <file:///C:/Users/usuario/Desktop/Downloads/Dialnet-SarcomaDeEwingExtraesqueleticoDelRaquisDorsal-4790488.pdf>
- (5) Randall L, Calvert G, Spraker H, Lessnick S. Familia de tumores del sarcoma de Ewing (ESFT). [sitio Web]. Utah: Liddy Shriver Sarcoma Initiative; 2011 [citado Ene 22]. Disponible en: <http://sarcomahelp.org/translate/es-sarcoma-ewing.html>
- (6) Villalta J. Sarcoma de Ewing. Revista médica de Costa Rica y Centroamérica 2015; LXXII(617):695-704.
- (7) Robert K. Tumores óseos malignos. En: Terry Canale S, editor. Campbell's Operative Orthopaedics. 10ma ed. Philadelphia: Mosby; 2003. p. 836-38.
- (8) Marquina G. Sarcomas óseos. [sitio Web]. SEOM Sociedad Española de Oncología Médica. 2023. [citado marzo 2023]. Disponible en: <https://www.seom.org/info-sobre-el-cancer/oseosewing?showall=1&showall=1>
- (9) Rodriguez-Galindo C, Navid F, Khoury J, Krasin M. Ewing Sarcoma Family of Tumors. In: Pappo A (eds). Pediatric Bone and soft Tissue Sarcomas. Pediatric Oncology. Springer-Verlag : Berlin Heidelberg, 2006. Chapter 9. p.181-217. https://doi.org/10.1007/3-540-29447-3_9
- (10) Ali SA, Muhammad AT, Soomro AG, Siddiqui AJ. Extra osseous primary Ewing's sarcoma. J Ayub Med Coll Abbottabad 2010; 22(3):228-9. PMID: 22338463.



- (11) Hoffman H, Suar P. Sarcoma de Ewing en la Infancia. [sitio Web]. Sociedad Iberoamericana de información científica. 2000. [citado enero 2022]. Disponible en: <https://www.siicsalud.com/des/expertoimpreso.php/20583>
- (12) Ginsberg JP, Woo SY, Hicks MJ, Horowitz ME. Ewing's sarcoma family of tumors: Ewing's sarcoma of bone and soft tissue and the peripheral primitive neuroectodermal tumors. In: Principles and Practice of Pediatric Oncology. 4th ed., Philadelphia, 2002.
- (13) Rey G. Sarcomas en Pediatría. Rev Hosp Niños BAires 2011; 53(241):56-69. Disponible en: http://revistapediatria.com.ar/wp-content/uploads/2012/03/con375-56-69.Rey_.pdf [Consulta 23/01/2023].
- (14) Granowetter L, Womer R, Devidas M, Krailo M, Wang C, Bernstein M, *et al.* Dose-intensified compared with standard chemotherapy for non-metastatic Ewing sarcoma family of tumors: a Children's Oncology Group Study. J Clin Oncol 2009; 27(15):2536-41. doi: 10.1200/JCO.2008.19.1478.
- (15) Parasuraman S, Langston J, Rao BN, Poquette CA, Jenkins JJ, Merchant T, *et al.* Brain metastases in pediatric Ewing sarcoma and rhabdomyosarcoma: the St. Jude Children's Research Hospital experience. J Pediatr Hematol Oncol 1999; 21(5):370-7. doi:10.1097/00043426-199909000-00007.
- (16) Gregianin L, Scopinaro M, Rose A, Boldrini E, Ferman S, Petrilli AS, *et al.* A multicentric study of interval compressed multiagent chemotherapy and metronomic chemotherapy for patients with Ewing sarcoma family of tumors: The Latin American Pediatric Oncology Group trial. J Clin Oncol 2015; 33(15)suppl 1:TPS10079.
- (17) Chaber R, Arthur CJ, Depciuch J, Tach K, Raciborska A, Michalak E, *et al.* Distinguishing Ewing sarcoma and osteomyelitis using FTIR spectroscopy. Sci Rep. 2018; 8:15081. doi:10.1038/s41598-018-33470-3.
- (18) Mankin HJ. Ewing sarcoma. Curr Opinion Ortho 2000; 11:479.
- (19) Mendenhall CM, Marcus RB Jr, Enneking WF, Springfield DS, Thar TL, Million RR. The prognostic significance of soft tissue extension in Ewing's sarcoma. Cancer 1983; 51(5):913-7. doi:10.1002/1097-0142(19830301)51:5<913::aid-cncr2820510525>3.0.co;2-0.
- (20) Martínez V. Anatomía patológica de Sarcoma de Ewing. Hospital San Juan de Dios, Santiago, Chile. Medwave 2001; 1(03). doi:10.5867/MEDWAVE.2001.03.3476.
- (21) Bannasch H, Eisenhardt S, Grosu A, Heinz J, Momeni A, Stark B. The diagnosis and treatment of soft tissue sarcomas of the limbs. Dtsch Arzte blInt 2011; 108(3):32-38. doi: 10.3238/arztebl.2011.0032.
- (22) Hernández EH, Mosquera Betancourt G, Quintero Martínez O, Hernández Cabezas I. Sarcoma de Ewing. Archivo Médico de Camagüey [Internet] 2013; [citado 2023 Ene 22]; 17(5):623-640. Disponible en: <https://www.redalyc.org/df/2111/211129323012.pdf>
- (23) Albano D, Dondi F, Schumacher RF, D'Ippolito C, Porta F, Giubbini R, *et al.* Clinical and Prognostic Role of 18F-FDG PET/CT in Pediatric Ewing Sarcoma. J Pediatr Hematol Oncol 2020; 42(2):e79-e86. doi: 10.1097/MPH.0000000000001518.

(24) Haeusler J, Ranft A, Boelling T, Gosheger G, Braun-Munzinger G, Vieth V, *et al.* The value of local treatment in patients with primary, disseminated, multifocal Ewing sarcoma (PDMES). *Cancer* 2010 Jan 15; 116(2):443-50. doi: 10.1002/cncr.24740.

(25) Ladenstein R, Pötschger U, Le Deley MC, Whelan J, Paulussen M, Oberlin O, *et al.* Primary disseminated multifocal Ewing sarcoma: Results of the Euro-EWING 99 trial. *J Clin Oncol* 2010 Jul 10; 28(20):3284-91. doi: 10.1200/JCO.2009.22.9864.

(26) Zöllner SK, Amatruda JF, Bauer S, Collaud S, de Álava E, DuBois SG, *et al.* Ewing Sarcoma Diagnosis, treatment, clinical challenges and future perspective. *J Clin Med* 2021 Apr 14; 10(8):1685. doi: 10.3390/jcm10081685.

CONTRIBUCIONES AL MANUSCRITO:

- (a) Concepción, diseño, redacción, revisión crítica.
- (b) Concepción, diseño, redacción, revisión crítica y aprobación de la versión final.
- (c) Concepción, diseño, redacción, revisión crítica.
- (d) Concepción, diseño, redacción, revisión crítica.
- (e) Concepción, diseño, redacción, revisión crítica.

NOTA: este artículo fue aprobado por el Comité Editorial.