


Rehabilitación implanto protésica en paciente con injerto mandibular de larga data

Implant-prosthetic rehabilitation in a patient with a longstanding mandibular graft.

Reabilitação protésica com implantes em pacientes com enxerto mandibular de longa data.

 <https://doi.org/10.35954/SM2023.42.2.5.e501>

Alejandro Hernández ^a  <https://orcid.org/0009-0003-0384-2676>

Alejandro Galmés Meerhoff ^b  <https://orcid.org/0009-0005-0197-3001>

(a) Profesor de la Especialidad en Cirugía para Implantes y Prótesis Implantosoportada. Universidad Católica del Uruguay.

(b) Doctor en odontología. Especialista en Cirugía para Implantes y Prótesis Implantosoportada. Universidad Católica del Uruguay.

RESUMEN

En la actualidad es cada vez más frecuente la consulta de pacientes que siendo sometidos en edades tempranas a cirugías de extirpación tumoral y posterior reconstrucción con injertos presentan problemas tanto funcionales como estéticos, el uso de prótesis implantosoportadas mejora la calidad de vida, pero al mismo tiempo representan un desafío por la baja disponibilidad ósea.

Se presenta un caso clínico de rehabilitación protésica implantosoportada en una paciente con gran déficit óseo mandibular como consecuencia de la extirpación de una neoplasia y posterior injerto de costilla. Se colocaron 2 implantes osteointegrados en hueso remanente y rehabilitación con prótesis removible sostenida a una barra colada. Por ser un tratamiento poco invasivo y conservador fue aceptado fácilmente por la paciente y la mejora tanto en la estética como en la función fue notoria.

PALABRAS CLAVE: Implantes Dentales; Implantación Dental; Trasplante Óseo; Costillas; Prostodoncia; Prótesis Dental.

ABSTRACT

Nowadays, it is becoming more and more frequent to see patients who underwent surgery for tumor removal and subsequent reconstruction with grafts at an early age, presenting both functional and esthetic problems. The use of implant-supported prostheses improves the quality of life, but at the same time represents a challenge due to the low availability of bone.

A clinical case of implant-supported prosthetic rehabilitation is presented in a patient with a great mandibular bone deficit as a consequence of the removal of a neoplasm and subsequent rib graft. Two osseointegrated implants were placed in the remaining bone and rehabilitation with a removable prosthesis supported by a cast bar. Being a minimally invasive and conservative treatment, it was easily accepted by the patient and the improvement in both esthetics and function was notorious.

KEYWORDS: Dental Implants; Dental Implantation; Bone Transplantation; Ribs; Prosthodontics; Dental Prosthesis.

Recibido para evaluación: noviembre 2022

Aceptado para publicación: junio 2023

Correspondencia: Plaza independencia 830 Apto. 701 entre Florida y 18 de julio. C.P. 11100, Montevideo, Uruguay.

Tel.: (+598) 29002981 / 099388757.

E-mail de contacto: alegalmes@yahoo.com

RESUMO

Atualmente, são cada vez mais frequentes os pacientes submetidos à cirurgia de remoção de tumores e posterior reconstrução com enxertos em idade precoce que apresentam problemas funcionais e estéticos. O uso de próteses implanto-suportadas melhora a qualidade de vida, mas, ao mesmo tempo, representa um desafio devido à baixa disponibilidade de osso.

Apresentamos um caso clínico de reabilitação protésica implanto-suportada em um paciente com grande déficit ósseo mandibular em consequência da remoção de uma neoplasia e posterior enxerto de costela. Dois implantes osseointegrados foram colocados no osso remanescente e a reabilitação foi feita com uma prótese removível suportada por uma barra de gesso. Por se tratar de um tratamento minimamente invasivo e conservador, foi facilmente aceito pelo paciente e a melhora na estética e na função foi perceptível.

PALAVRAS-CHAVE: Implantes Dentários; Implantação Dentária; Transplante Ósseo; Costelas; Prostodontia; Prótese Dentária.

INTRODUCCIÓN

La rehabilitación protésica de pacientes con secuelas de tratamientos quirúrgicos resectivos tanto en maxilar como en mandíbula constituyen un desafío para el profesional tratante.

Las técnicas de injerto autólogo de costilla, inmediato a la resección, para reconstruir la mandíbula, son usadas desde hace mucho tiempo y con pequeñas modificaciones son empleadas hasta la actualidad principalmente en niños. La costilla no solo es una excelente fuente de hueso con baja morbilidad en el sitio donante, sino que su altura se puede aumentar mediante distracción osteogénica o costilla dividida, lo que facilita la colocación exitosa de implantes y la rehabilitación oral en pacientes pediátricos (1).

Las mediciones cefalométricas en películas panorámicas y tomografías computarizadas (TC) tridimensionales revelaron un ligero exceso de crecimiento vertical y una inhibición del crecimiento transversal de la mandíbula reconstruida en comparación con el lado no operado. Aunque es difícil predecir un mayor crecimiento de los injertos de costillas y puede ocurrir una desarmonía oclusal debido al crecimiento maxilar fisiológico y al crecimiento de la mandíbula no afectada, creemos que los injertos de costillas autógenas pueden usarse idealmente para la restauración de los defectos de continuidad mandibular en recién nacidos y niños

pequeños. Las visitas de seguimiento clínico anuales y los controles de ortodoncia son útiles para el tratamiento ortodóncico temprano de los déficits de crecimiento. Se requiere cirugía correctiva adicional con aumento óseo o distracción ósea luego de completar el crecimiento del esqueleto facial (2).

Según Habib y Hassan esta técnica es simple, segura y puede usarse de manera efectiva para reconstruir defectos mandibulares de gran extensión con mínimas complicaciones en pacientes seleccionados, logrando buenos resultados estéticos basados en los resultados que arroja este estudio, a saber: 260 pacientes (43,3%) mostraron excelentes resultados en cuanto a simetría facial (FS) y altura facial posterior (PFH), 300 pacientes (50%) mostraron resultados aceptables, y FS y PFH fueron inaceptables en 40 pacientes (6,6%) después de la reconstrucción de costillas. De estos, 4 pacientes tenían contorno facial inferior inadecuado y 3 pacientes tenían pérdida del ángulo mandibular. Se realizó rehabilitación dental en todos los pacientes en forma de prótesis removible en 150 pacientes e implantes dentales osseointegrados en 320 pacientes. La tasa de éxito general de los implantes dentales fue del 87% (3).

Un estudio tuvo como objetivo definir los riesgos asociados con la carga dinámica de la mandíbula reconstruida. Se produjeron simulaciones de diseño asistido por computadora de ocho mandíbulas y se denominaron modelos normales.



Luego, se modificaron los modelos normales extrayendo parte del cuerpo derecho y restaurando los defectos con hueso de la costilla o el peroné. Estos modelos modificados se denominaron modelos reconstruidos. Posteriormente, se colocó un implante en la región del primer molar del lado izquierdo para todos los modelos. Usando el análisis de elementos finitos, se calcularon las tensiones que ocurren en la interfaz implante-hueso con masticación simulada. En cuanto a la tensión ejercida en la interfase implante-hueso durante la masticación, los modelos normales y los modelos reconstruidos no mostraron diferencias significativas ($p > 0,05$). En conclusión, la colocación de un implante en el lado no reconstruido luego de una resección parcial y reconstrucción mandibular no presenta riesgo significativo. Esta información es alentadora para los cirujanos de implantes al planificar el tratamiento de pacientes que se han sometido a reconstrucción mandibular (4).

Con la dificultad de encontrar estudios que analicen la posibilidad de colocación de implantes en injertos de costilla (por la baja disponibilidad ósea que presentan) accedimos a un estudio que analiza dicha posibilidad mediante modelos computacionales. El estudio se obtuvo como resultado que la restauración del defecto mandibular reconstruido con injerto de costilla era factible, insertando el implante perpendicularmente al injerto de costilla. La precisión y la tasa de éxito de una restauración se puede aumentar mediante el diseño preoperatorio de la ubicación y la angulación de los implantes con la ayuda de TC, técnica de procesamiento gráfico, análisis biomecánico, así como la reducción del estrés mediante fabricación de prótesis y ajuste oclusal en la etapa posterior (5).

Aunque la mejora en la calidad de vida y salud general en los pacientes que reciben rehabilitación con prótesis sobre implantes parece lógica, la magnitud del efecto aún es incierta (6).

Sin embargo la mejora en la estabilidad y capacidad de masticación de alimentos duros es observable en otros estudios (7,8).

En cuanto a los sistemas de retención de las prótesis existen pequeñas ventajas en la percepción del paciente por los sistemas de barras y clips. El tratamiento de sobre dentadura mandibular soportada por implantes redujo varias quejas sobre dentaduras postizas. Los pacientes prefirieron encarecidamente los accesorios de clip de barra (10/18 sujetos) y de broche (7/18 sujetos) a los accesorios magnéticos (1/18 sujetos). Las preferencias de los pacientes no se pudieron predecir sobre la base de las observaciones iniciales. Por lo tanto, los pacientes con fuerzas de mordida máximas más altas no estaban necesariamente más satisfechos (9).

CASO CLÍNICO

Paciente de 61 años, sana, derivada desde consulta privada a la clínica de rehabilitación e implantes de la Facultad de Odontología de la Universidad Católica del Uruguay.

Al momento de la evaluación inicial relata problemas de movilidad en la prótesis existente luego de la pérdida de una pieza dental que servía como anclaje a dicha prótesis.

A los 10 años fue operada de una neoplasia mandibular (no recuerda diagnóstico) y en dicha cirugía se realizó resección de cuerpo mandibular derecho y zona parasinfisaria conservando el ángulo mandibular y la pieza 48. En el remanente mandibular izquierdo se conservaron las piezas 35 y 37. Simultáneamente con la cirugía resectiva se realizó injerto de costilla para reconstrucción mandibular. Posteriormente fue rehabilitada con prótesis parcial removible anclada en las piezas remanentes 48, 35 y 37.

En el año 2004 se colocaron implantes en zona 35 y 36 los cuales tuvieron una sobrevida de 9 años. La paciente relata no recordar el motivo del fracaso. Cuando concurre a la clínica, lo hace con una TC anterior a la extracción de la pieza remanente. Se decide no repetir dicho estudio por costos e irradiación innecesaria (figura 1).

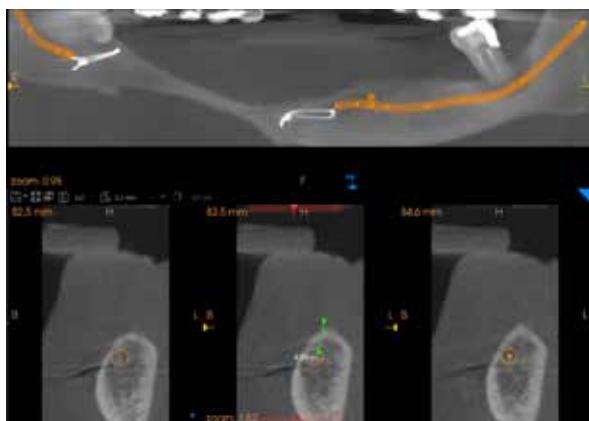


Figura 1. Tomografía computarizada inicial.

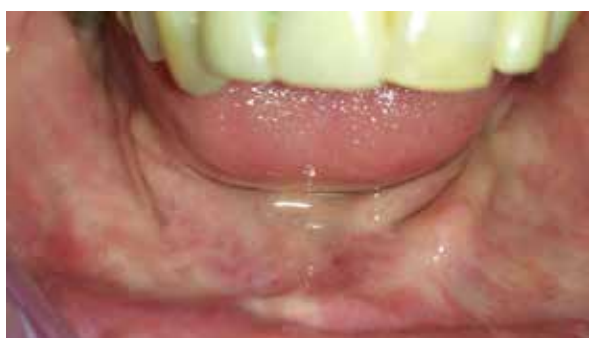

Figura 2. Situación clínica previa.

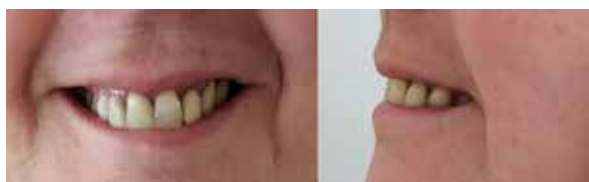

Figura 3. Frente y perfil estético.

Al estudio clínico no presenta grandes alteraciones estéticas ni funcionales a nivel facial tanto de frente como de perfil (figuras 2 y 3).

Relata conformidad con la estética de la prótesis existente, pero grandes problemas funcionales por la movilidad de esta luego de la extracción de las piezas que servían como pilares. Tiene buena experiencia con los implantes y la prótesis implantosoportada.

Se realizó el análisis de imágenes (CS 3D Imaging) y se planificó la colocación de 2 implantes en la zona de la sínfisis de hueso nativo, ya que es la única que presenta disponibilidad ósea suficiente. Se optó por implantes cónicos de conexión externa (Osseotite Tapered.) para facilitar y mejorar las opciones de rehabilitación.

Se realiza interconsulta con cirujano buco maxilofacial para la evaluación de las fijaciones del injerto cercanas a la zona planificada para colocación de implantes.

Bajo anestesia loco regional se realiza la intervención de colocación de implantes con protocolo de fresado convencional (figura 4). Completado el periodo de integración (4 meses) se realiza descubierta y colocación de tapas de cicatrización. Se confecciona una barra para ferulización de ambos implantes y la rehabilitación mediante prótesis removible soportada por clips (3i) (figuras 5 y 6).

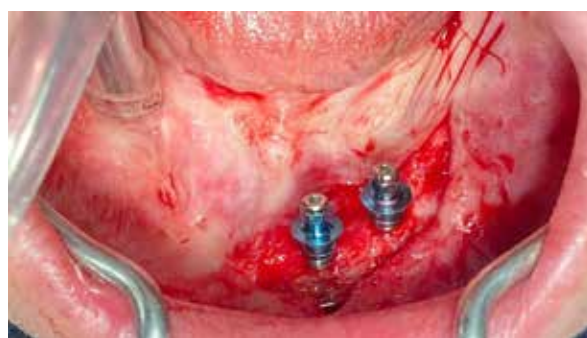

Figura 4. Colocación de implantes.

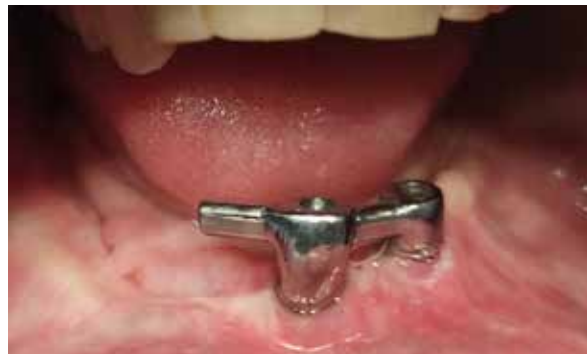

Figura 5. Barra para ferulización de los implantes.

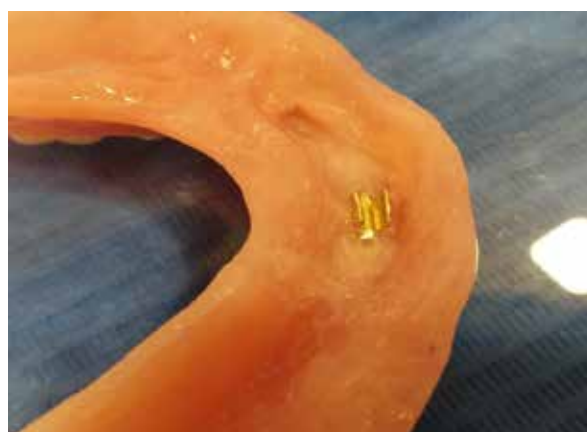

Figura 6. Prótesis removible soportada por clips (3i).

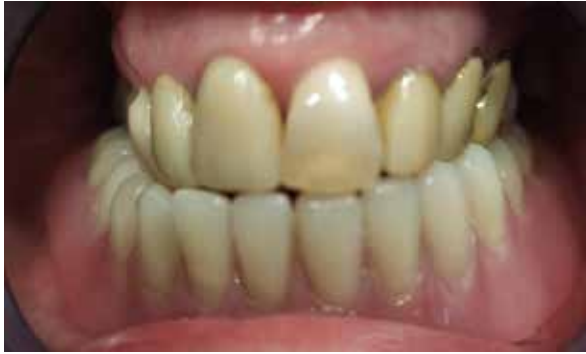

Figura 7. Frente estético al finalizar el tratamiento.

Una vez instalada la prótesis parcial removible se explica a la paciente el protocolo de mantenimiento recalcando la importancia de la higiene de la barra y demás elementos.

La paciente manifiesta su conformidad tanto estética como funcional con el tratamiento realizado (figura 7).

Terminados los controles se incluye a la paciente en un régimen de mantenimiento anual, en el cual controlamos higiene, estado de los tejidos blandos circundantes, sondaje y sangrado, estado de las prótesis y oclusión de esta.

DISCUSIÓN

En la actualidad el empleo de injertos autólogos de costilla es una técnica usada, pero con modificaciones, principalmente orientadas al uso de implantes osteointegrados en la zona injertada y rehabilitaciones fijas. Mediante este tipo de rehabilitaciones fijas las mejoras son notorias con respecto a las rehabilitaciones removibles, aunque, aumentan la morbilidad y generan problemas de mantenimiento e higiene.

CONCLUSIÓN

Teniendo en cuenta el remanente óseo existente y la manifestación de parte de la paciente de realizar procedimientos menos invasivos y más conservadores, creemos que el tratamiento presentado fue el más adecuado, máxime considerando la experiencia de la paciente con el uso de prótesis removibles.

Es importante involucrar al paciente, plantear de forma clara y precisa las ventajas y desventajas de cada opción de tratamiento y realizar de esta forma un tratamiento que genere la mejor aceptación.

DECLARACIÓN DE CONFLICTOS DE INTERESES

Los autores no reportan ningún conflicto de interés. El estudio se realizó con recursos propios de los autores y/o la institución a la que representan.

REFERENCIAS

- (1) Liu A, Odoneo L, Wlodarczyk J, Garg R, Hammoudeh J. Unique Techniques Utilizing Rib Grafts for Mandibular Reconstruction in the Pediatric Population. *J Craniofacial Surg* 2021; 32(5):1780-1784. doi: 10.1097/SCS.0000000000000744.
- (2) Eckardt AM, Barth E-L, Berten J, Gellrich N-C. Pediatric Mandibular Resection and Reconstruction: Long-Term Results with Autogenous Rib Grafts. *Craniofacial Trauma Reconstr* 2010; 3(1):25-32. doi:10.1055/s-0030-1249371.
- (3) Habib AMA, Hassan SA. The feasibility of rib grafts in long span mandibular defects reconstruction: A long term follow up. *J Craniofacial Surg* 2019 Jan; 47(1):15-22. doi: 10.1016/j.jcms.2018.11.002.
- (4) Nagasao T, Miyamoto J, Kawana H. Biomechanical evaluation of implant placement in the reconstructed mandible. *Int J Oral Maxillofac Impl* 2009; 24(6):999-1005. PMID: 20162103.
- (5) Chen M, Fang LH, Zhang Q, You J. The design and biomechanical evaluation of implantation on the mandibular defect reconstructed with rib graft. *Shanghai Kou Qiang Yi Xue* 2014 Jun; 23(3):308-11.
- (6) Cune M, van Kampen F, van der Bilt A, Bosman F. Patient satisfaction and preference with magnet, bar-clip, and ball-socket retained mandibular implant overdentures: a cross-over clinical trial. *Int J Prosthodont* 2005 Mar-Apr; 18(2):99-105. PMID: 15889656.

(7) Emami E, Heydecke G, Rompré PH, de Grandmont P, Feine JS.
Impact of implant support for mandibular dentures on satisfaction, oral and general health-related quality of life: a meta-analysis of randomized-controlled trials.
Clin Oral Implants Res 2009; 20(6):533-44.
doi: 10.1111/j.1600-0501.2008.01693.x.
PMID: 19515032.

(8) Thomason JM, Lund JP, Chehade A, Feine JS.
Patient satisfaction with mandibular implant overdentures and conventional dentures 6 months after delivery.
Int J Prosthodont 2003 Sep-Oct; 16(5):467-73.
PMID: 14651229.

(9) Awad MA, Lund JP, Dufresne E, Feine JS.
Comparing the efficacy of mandibular implant-retained overdentures and conventional dentures among middle-aged edentulous patients: satisfaction and functional assessment.
Int J Prosthodont 2003 Mar-Apr; 16(2):117-22.
PMID: 12737240.

CONTRIBUCIONES AL MANUSCRITO:

- (a) Adquisición y análisis de datos, interpretación y discusión de resultados, redacción y revisión crítica.
- (b) Concepción, adquisición y análisis de datos, interpretación y discusión de resultados, redacción y revisión crítica, aprobación de la versión final.

NOTA: este artículo fue aprobado por el Comité Editorial.