




## Mandibulectomía parcial en paciente con osteopetrosis

Partial mandibulectomy in patient with osteopetrosis.

Mandibulectomia parcial em um paciente com osteopetrose.

 <https://doi.org/10.35954/SM2025.44.1.6.e501>

Sebastian Larrañaga <sup>a</sup>  <https://orcid.org/0009-0000-6723-2672>

Marco Zanotta <sup>b</sup>  <https://orcid.org/0009-0002-6637-2600>

Silvia Isasmendi <sup>c</sup>  <https://orcid.org/0009-0002-7929-1412>

(a,b) Dirección Nacional de Sanidad de las Fuerzas Armadas. Hospital Central de las Fuerzas Armadas. Departamento de Odontología. Servicio de Cirugía Bucomaxilofacial. Montevideo, Uruguay.

(c) Dirección Nacional de Sanidad de las Fuerzas Armadas. Hospital Central de las Fuerzas Armadas. Departamento de Odontología. Servicio de Ortodoncia y Ortopedia. Montevideo, Uruguay.

### Cómo citar este artículo / Citation this article / Como citar este artigo

Larrañaga S, Zanotta M, Isasmendi S. Mandibulectomía parcial en paciente con osteopetrosis. Salud Mil [Internet]. 27 de marzo de 2025 [citado DD de MM de AAAA]; 44(1):e501.

Disponible en: <https://revistasaludmilitar.uy/ojs/index.php/Rsm/article/view/447>. DOI: 10.35954/SM2025.44.1.6.e501.

## RESUMEN

**Introducción:** la osteopetrosis es un desorden raro caracterizado por una función anormal de los osteoclastos caracterizada por el aumento de la densidad ósea.

Son pacientes que poseen una susceptibilidad aumentada a la infección, deformidad facial, retraso en la erupción dentaria y fracturas patológicas.

**Caso clínico:** se presenta un paciente adulto con fístulas submentales en piel debido a una osteomielitis mandibular a punto de partida de infecciones dentarias.

**Materiales y métodos:** bajo anestesia general e intubación nasotraqueal se realiza un abordaje submandibular y submental. Se realizó con sierra quirúrgica el corte de la porción mandibular afectada y la reconstrucción del contorno mandibular con una placa de 2.7.

**Resultados:** evolucionó favorablemente sin complicaciones.

**PALABRAS CLAVE:** Densidad Ósea; Osteoclastos; Osteomielitis; Osteopetrosis; Osteotomía Mandibular; Reabsorción Ósea; Remodelación Ósea.

## ABSTRACT

**Introduction:** Osteopetrosis is a rare disorder characterized by abnormal osteoclast function characterized by increased bone density.

These patients have increased susceptibility to infection, facial deformity, delayed tooth eruption and pathological fractures.

**Case report:** We present an adult patient with submental skin fistulas due to mandibular osteomyelitis as a starting point of dental infections.

**Materials and methods:** Under general anesthesia and nasotracheal intubation a submandibular and submental approach was performed. The affected mandibular portion was cut with a surgical saw and the mandibular contour was reconstructed with a 2.7 plate.

**Results:** The patient evolved favorably without complications.

**KEYWORDS:** Bone Density; Osteoclasts; Osteomyelitis; Osteopetrosis; Mandibular Osteotomy; Bone Resorption; Bone Remodeling.

## RESUMO

**Introdução:** A osteopetrose é um distúrbio raro caracterizado pela função anormal dos osteoclastos, caracterizada pelo aumento da densidade óssea.

Os pacientes apresentam maior suscetibilidade a infecções, deformidade facial, atraso na erupção dentária e fraturas patológicas.

**Relato de caso:** Apresentamos um paciente adulto com fístulas cutâneas submentais devido à osteomielite mandibular como ponto de partida para infecções dentárias.

**Materiais e métodos:** Sob anestesia geral e intubação nasotraqueal, foi realizada uma abordagem submandibular e submental. A porção mandibular afetada foi cortada com uma serra cirúrgica e o contorno mandibular foi reconstruído com uma placa 2.7.

**Resultados:** O paciente evoluiu favoravelmente sem complicações.

**PALAVRAS-CHAVE:** Densidade Óssea; Osteoclastos; Osteomielite; Osteopetrosis; Osteotomia Mandibular; Reabsorção Óssea; Remodelação Óssea.

## INTRODUCCIÓN

La osteopetrosis o enfermedad de Albers-Schonberg es un desorden raro el cual presenta una alteración en la función de los osteoclastos (1).

El número de osteoclastos presentes es normal pero no poseen una función correcta y la reabsorción ósea se ve disminuida, resultando en una disminución en la remodelación y crecimiento óseo.

La alteración entre la relación reabsorción / aposición ósea resulta en la presencia de huesos con un aumento de la cortical ósea y una esponjosa esclerosada.

Los osteoclastos ven inhibida su capacidad de reabsorción ósea al poseer alterada la propiedad de acidificar el medio a través de la bomba de protones H<sup>+</sup>-ATPase, canales de cloro y anhidrasa carbónica II.

Se agrupa clínicamente en dos patrones: osteopetrosis infantil y adulta.

La primera con una incidencia de 1:200000 a 1:30000 y la segunda de 1:100000 a 1:500000. La osteopetrosis infantil o autosómica recesiva, o maligna, se caracteriza por granulocitopenia y en consecuencia mayor susceptibilidad a las infecciones, deformidad facial, presentando hipertelorismo, protuberancia frontal y nariz



“respingona”. Debido a la falta de remodelación ósea presentan estrechamientos de los agujeros craneanos comprimiendo nervios y produciendo ceguera, sordera y parálisis facial.

Gracias al hueso denso presentan fracturas patológicas.

En el área maxilofacial la complicación más frecuente es la osteomielitis post extracciones dentarias.

La osteopetrosis adulta o autonómica dominante, o benigna presenta signos menos severos y se identifica en un estadio más tardío de la vida. Aproximadamente un 40% de los pacientes con este tipo son asintomáticos.

Al igual que la osteopetrosis infantil, la incidencia de fractura y osteomielitis son comunes luego de extracciones dentarias.

Imageologicamente se presenta como una osteoesclerosis generalizada hallada en radiografías estándar; esto es patognomónico de la enfermedad. Se observan bandas paralelas de hueso denso que dan el aspecto de “hueso dentro de hueso”.

Se ven con más claridad en pelvis, huesos largos, falanges y vértebras.

Pueden presentar hallazgos de fracturas nuevas o cicatrizales. A nivel craneal y de macizo facial puede observarse ensanchamiento de huesos craneales y poco desarrollo de los senos faciales (2).

El objetivo de este trabajo es presentar la resolución de una complicación ósea de difícil tratamiento debido a la condición general del paciente.

## CASO CLÍNICO

Paciente de sexo masculino 37 años, consulta en el servicio de cirugía Bucomaxilofacial del Hospital Central de las Fuerzas Armadas por exudado purulento cutáneo submental de dos meses de evolución con antecedentes de celulitis submandibular a punto de partida dentario tratados con medicación antibiótica resolviendo el cuadro del momento.

Portador de osteopetrosis del tipo adulta.

Al examen clínico presentaba exudado purulento cutáneo submental. En el examen intraoral desdentado parcial, presentaba piezas dentarias 32, 33 y 34 en mal estado.

Imagenologicamente, mediante técnica de ortopantomografía, presentaba piezas 32, 33 y 34 con focos apicales. A nivel óseo presentaba en la región anterior mandibular que se extiende a cuerpo mandibular lado derecho desde distal de pieza 34 hasta región molar del lado derecho, una imagen con contornos irregulares, moderada reabsorción ósea y rarefacción ósea con zonas osteolíticas, de bordes poco definidos, mostrando cambio gradual en el patrón de trabeculado y destrucción ósea comprometiendo reborde alveolar y basal mandibular. Hueso trabecular con aumento de densidad ósea y zonas de radiotransparencias mal definidas (figura 1).

Se indicó Tomografía Computada (TC) para delimitar la patología en todas las dimensiones.

Se diagnosticó Osteomielitis mandibular con fistulas cutáneas a punto de partida de infecciones dentarias crónicas bajo un cuadro de osteomielitis.

Se plantea mandibulectomía parcial con colocación de placa de reconstrucción vía abordaje submandibular y submental.

Se indica cámara hiperbárica pre y post quirúrgica y antibioterapia de asociación de amoxicilina y ácido clavulánico.

Con el archivo DICOM de la TC se realizó un biomodelo de la mandíbula para preformar la placa de reconstrucción y así disminuir los tiempos quirúrgicos.

Bajo anestesia general e intubación nasotraqueal se realiza un abordaje submandibular y submental (figura 2).

Se fijó con tornillos monocorticales la placa de reconstrucción 2.7 preformada.

Se realizó el corte con sierra de la porción ósea afectada de la mandíbula (figuras 3 y 4).

Nótese en la figura 5 la alteración de la conformación ósea. Perdiendo la anatomía trabecular normal, con un centro poco vascularizado con presencia de infección ósea.

En las figuras 6 y 7 se aprecian las imágenes postquirúrgicas de la ortopantomografía y

reconstrucción tomográfica respectivamente. Se observa la placa de reconstrucción fijada con 7 tornillos.

El cierre quirúrgico se realiza por planos con sutura reabsorbible en planos profundos y Nylon en piel.

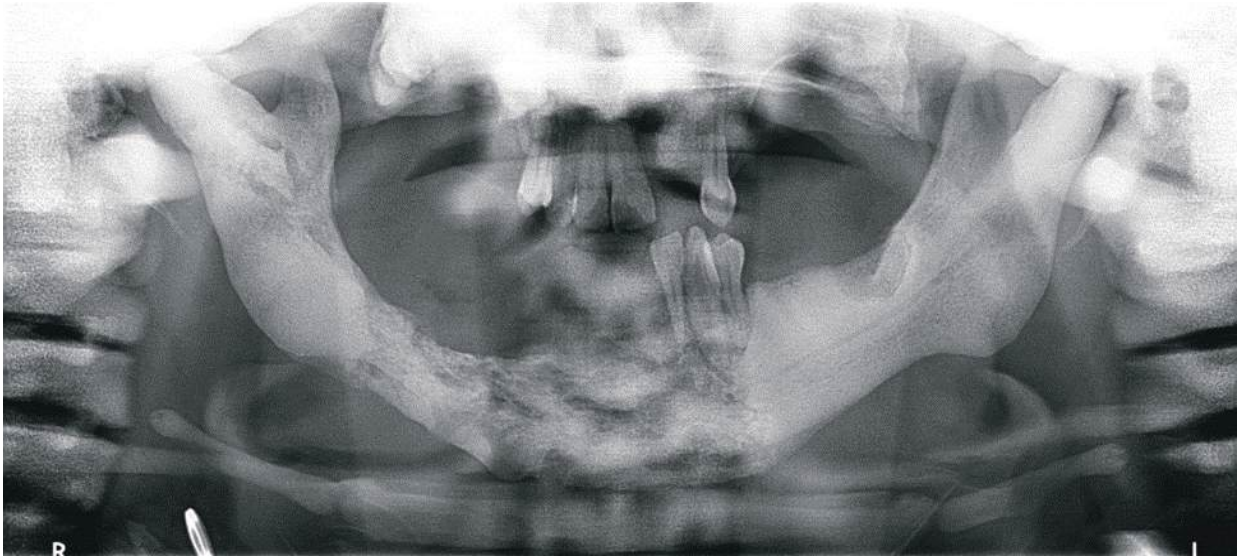


Figura 1. Ortopantomografía inicial.

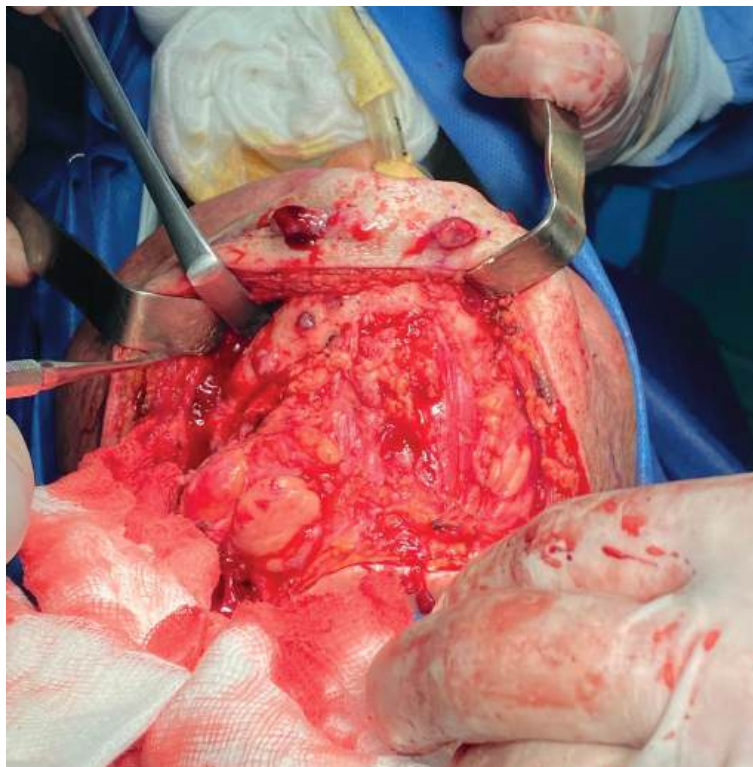
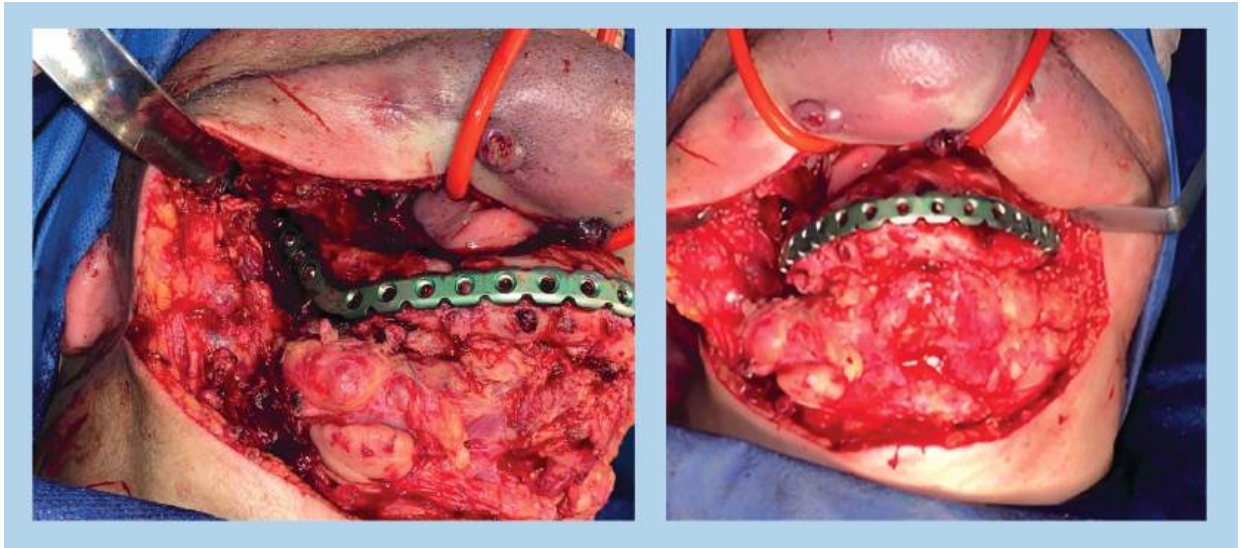
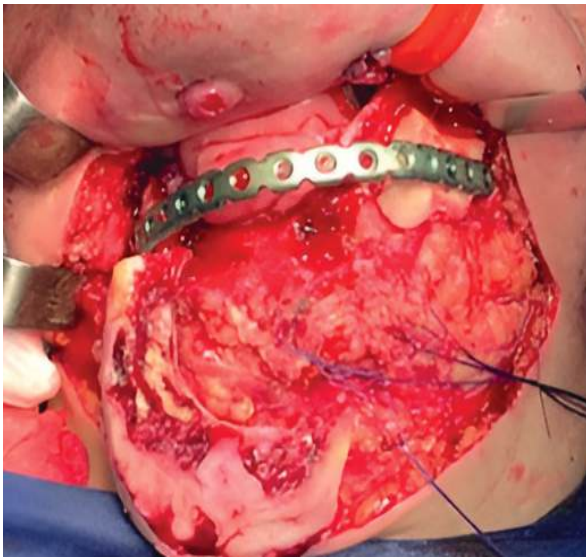


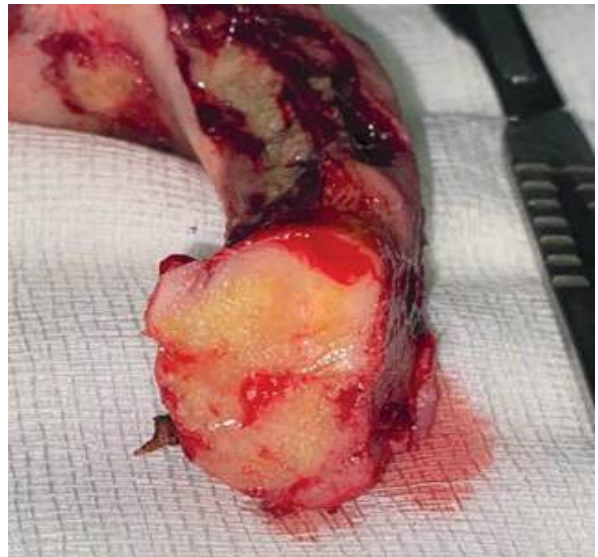Figura 2. Abordaje submandibular y submental.



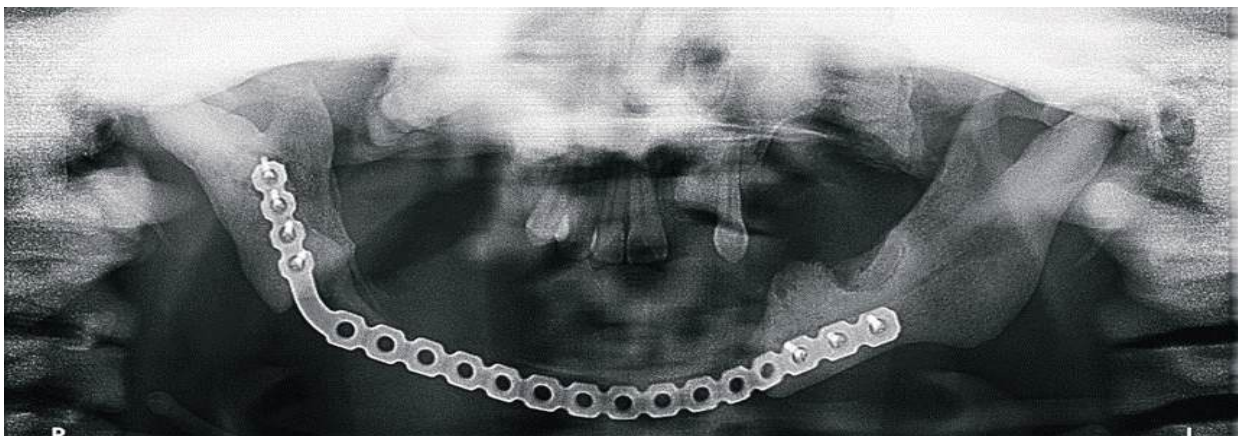
**Figura 3.** Fijación de placa preformada a mandíbula.



**Figura 4.** Corte de porción de mandíbula afectada.



**Figura 5.** Corte transversal de cuerpo mandibular afectado por la patología.



**Figura 6.** Ortopantomografía postquirúrgica.

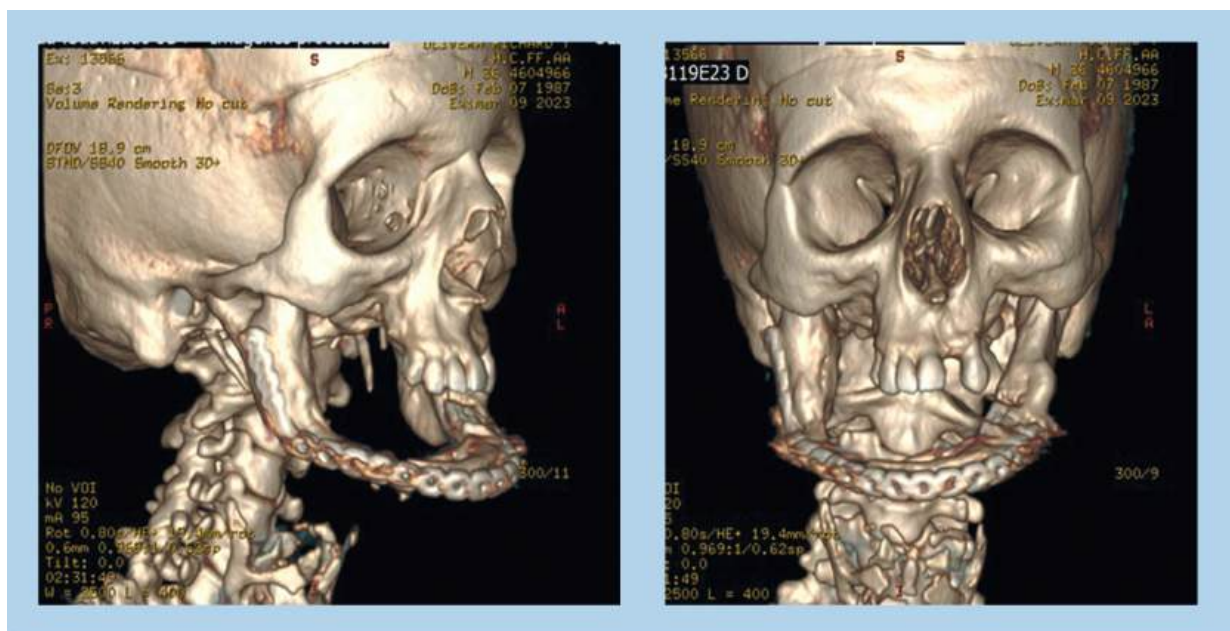


Figura 7. Fijación de placa preformada a mandíbula.

## DISCUSIÓN

Se considera la Osteopetrosis como una rara enfermedad ósea muy poco frecuente.

En su clasificación, este caso corresponde a una *Osteopetrosis autosómica dominante*, que aparece en adultos y se manifiesta con fracturas frecuentes, deformidad de los huesos largos y osteoartritis. Su diagnóstico inicial se asocia con fractura patológica. Las principales manifestaciones clínicas son retardo del crecimiento, múltiples fracturas, prominencia frontal y hepatoesplenomegalia (3).

Se presentan alteraciones en distintos órganos y sistemas (4):

**Alteraciones dentarias:** erupciones tardías, malformaciones dentarias, inclusiones dentarias, hipoplasia del esmalte y pérdida precoz de dientes.

**Alteraciones oftalmológicas:** compresión del nervio óptico, resultando en pérdida de visión; exoftalmos y epífora por obstrucción del conducto nasolacrimal.

**Alteraciones neurológicas:** neuropatías compresivas, fundamentalmente del nervio óptico y nervio facial; alteraciones como consecuencia del ensanchamiento de huesos craneales, como hidroencefalo y aumento de la presión intracraneal.

**Cambios hematológicos:** anemia, trombocitopenia, con consecuentes hemorragias y complicaciones infecciosas.

**Cambios endocrinos:** la actividad defectuosa de los osteoclastos impide que el calcio se movilice de los huesos, provocando hipocalcemia que puede llevar al raquitismo (4).

El diagnóstico por imagen es a través de radiografías, la osteoesclerosis generalizada es un signo radiográfico patognomónico de la enfermedad. Se observan bandas paralelas de hueso denso que dan el aspecto de “hueso dentro de hueso”.

A nivel craneal y de macizo maxilofacial puede observarse ensanchamiento de huesos craneales y poco desarrollo de los senos faciales (5).



La mandíbula es un hueso muy afectado por esta enfermedad, provocando osteomielitis por disminución del aporte sanguíneo, presencia de focos sépticos dentales, aparte de alteraciones sistémicas como anemia y neutropenia (4).

Se considera parte fundamental para el éxito del tratamiento la oxigenación hiperbárica previa y posterior al tratamiento quirúrgico.

En este caso se siguió el protocolo de Marx para el tratamiento de Osteoradionecrosis. Este autor plantea el protocolo de 30/10, con 30 sesiones previas al tratamiento quirúrgico repartidas en 5 sesiones semanales y 10 sesiones posteriores al tratamiento quirúrgico. Con la oxigenación hiperbárica previa se busca preservar y mejorar la viabilidad del hueso sano adyacente, permitiendo establecer los márgenes entre hueso sano sangrante y hueso necrótico.

Las sesiones posteriores al tratamiento quirúrgico aseguran que el hueso viable permanezca sano y ayuda al cierre de los tejidos blandos.

En relación con la farmacoterapia, el protocolo para el tratamiento de Osteomielitis plantea realizar una terapia empírica hasta obtener un cultivo, con la asociación de 2 antibióticos de alta penetración ósea en dosis alta por tiempo prolongado (hasta 6 semanas).

El *Staphylococcus aureus* es el principal patógeno aislado en la osteomielitis (90% de los gérmenes aislados). Son indicados por lo tanto las Penicilinas asociadas a inhibidoras de betalactamasas y las Cefalosporinas de primera y segunda generación.

El inconveniente es que los betalactámicos tienen baja reabsorción ósea (los de más eficacia tienen solo un 20% de reabsorción ósea), por lo que es necesario la administración de dosis muy altas por vía parenteral (5).

En este caso se hizo un tratamiento vía oral con asociación de amoxicilina 875 mg y ácido clavulánico 125 mg cada 8 horas durante 4

semanas (desde el diagnóstico clínico de osteomielitis hasta el tratamiento quirúrgico).

Se continuó en el post operatorio con asociación de ampicilina y sulbactam por vía intravenosa, 1,5 gr cada 6 horas por 2 semanas, y otras 2 semanas del mismo tratamiento prequirúrgico por vía oral.

## CONCLUSIONES

La osteopetrosis del adulto o autosómica dominante es una rara enfermedad de los huesos con repercusión en distintos órganos y sistemas.

La mandíbula, por sus características es un hueso muy susceptible para desarrollar osteomielitis en pacientes que padecen la enfermedad.

La hemimandibulectomía parcial es un tratamiento radical que se realiza en casos específicos de osteomielitis a repetición y es efectiva cuando se acompaña de la oxigenación hiperbárica pre y postquirúrgica y una antibioterapia adecuada.

### DECLARACIÓN DE CONFLICTOS DE INTERESES

Los autores no reportan ningún conflicto de interés. El estudio se realizó con recursos propios de los autores y/o la institución a la que representan.

**No uso de IA:** los autores declaran que no se utilizó Inteligencia Artificial para la conceptualización o redacción de este artículo.

## REFERENCIAS

(1) Neville BW, Damn DD, Allen CM, Bouquot JE. Oral and Maxillofacial pathology. Philadelphia : W. B. Saunders, 2002. pp.125-140.

(2) Steiner M, Gould AR, Means WR. Osteomyelitis of the mandible associated with osteopetrosis. J Oral Maxillofac Surg 1983 Jun; 41(6):395-405. DOI: 10.1016/s0278-2391(83)80011-1. PMID: 6574222.

(3) Wu CC, Econs MJ, DiMeglio LA, Insogna KL, Levine MA, Orchard PJ, *et al.* Diagnosis and Management of Osteopetrosis: Consensus Guidelines From the Osteopetrosis Working Group. J Clin Endocrinol Metab 2017; 102(9):3111-3123. DOI: 10.1210/jc.2017-01127. PMID: 28655174.

(4) Vudiniabola S, Pirone C, Williamson J, Goss AN. Hyperbaric oxygen in the therapeutic management of osteoradionecrosis of the facial bones. Int J Oral Maxillofac Surg 2000 Dec; 29(6):435-8. PMID: 11202324.

(5) Riu LM, Ortas Xavier, Quirós M, Rodríguez Romero C, Raya A. Tratamiento farmacológico de la osteomielitis. El Peu 2009; 29(1):30-38

### CONTRIBUCIONES AL MANUSCRITO:

- (a) Análisis de datos, interpretación y discusión de resultados y aprobación de la versión final.
- (b) Concepción, diseño y adquisición de datos.
- (c) Redacción y revisión crítica.

**NOTA: este artículo fue aprobado por el Comité Editorial.**