




Acné fulminans


Acne fulminans.

Acne fulminante.

 <https://doi.org/10.35954/SM2025.44.1.4.e402>

Adriana De Abreu ^a  <https://orcid.org/0009-0007-2810-9517>

Mary Andrea Martins Pereira ^b  <https://orcid.org/0009-0009-7097-8016>

María del Rosario Pérez Olivera ^c  <https://orcid.org/0009-0005-5988-4829>

Claudia Jimenez ^d  <https://orcid.org/0000-0003-4117-0797>

- (a) Dirección Nacional de Sanidad de las Fuerzas Armadas. Hospital Central de las Fuerzas Armadas. Departamento de Medicina. Servicio de Dermatología y Alergología. Montevideo, Uruguay.
 (b) Dirección Nacional de Sanidad de las Fuerzas Armadas. Hospital Central de las Fuerzas Armadas. Departamento de Cardiología. Montevideo, Uruguay.
 (c) Dirección Nacional de Sanidad de las Fuerzas Armadas. Hospital Central de las Fuerzas Armadas. Departamento de Psiquiatría. Montevideo, Uruguay.
 (d) Ejército Nacional. División de Ejército I. Regimiento de Caballería Mecanizado N° 4. Montevideo, Uruguay.

Cómo citar este artículo / Citation this article / Como citar este artigo

De Abreu A, Martins Pereira MA, Pérez Olivera M del R, Jimenez C. Acné *fulminans*. Salud Mil [Internet]. 20 de abril de 2025 [citado DD de MM de AAAA]; 44(1):e402.

Disponible en: <https://revistasaludmilitar.uy/ojs/index.php/Rsm/article/view/448>. DOI: 10.35954/SM2025.44.1.4.e402.

RESUMEN

Introducción: el Acné *fulminans* es una variante poco frecuente y severa del Acné *vulgar* que se caracteriza por la abrupta aparición de lesiones en la piel de distinta entidad y distribución, acompañándose en ocasiones de manifestaciones graves a nivel sistémico que obligan a hospitalizar al paciente. Su diagnóstico requiere un alto nivel de sospecha, sus mecanismos etiopatogénicos no están dilucidados y no existen pautas clínicas claras sobre su tratamiento.

Materiales y métodos: realizamos una revisión de la literatura en MedLine/PubMed, Lilacs, Scielo e Ibecs, en idioma inglés, portugués y español desde 2009 a la fecha.

Objetivo: describir los mecanismos etiopatogénicos y secundariamente conocer los tratamientos utilizados en los últimos 15 años.

Resultados: se revisaron 65 artículos y seleccionamos 36 para analizar. No se menciona un abordaje integral del paciente con Acné *fulminans* respecto a los aspectos psicoemocionales del tratamiento en la mayoría de los artículos analizados.

Discusión: el principal desencadenante vinculado a la etiopatogenia del Acné *fulminans* es la exposición previa del paciente al tratamiento con isotretinoína, aunque también se describieron mecanismos autoinmunes, inflamatorios, hereditarios y hormonales. El tratamiento si bien estaba dirigido hacia estos mecanismos, no se realizó de manera estandarizada.

PALABRAS CLAVE: Acné *Fulminans*; Acné *Vulgar*; Erupciones Acneiformes; Isotretinoína.

Recibido para evaluación: setiembre 2024.

Aceptado para publicación: diciembre 2024.

Correspondencia: Regimiento de Caballería Mecanizado N°4. Av. Don Pedro de Mendoza 5801, C.P. 12400. Montevideo, Uruguay. Tel.: (+598) 22223004. E-mail de contacto: andreamartins82@hotmail.com

ABSTRACT

Introduction: Acne *fulminans* is a rare and severe variant of Acne *vulgaris* characterized by the abrupt appearance of skin lesions of different entity and distribution, sometimes accompanied by severe systemic manifestations that require hospitalization of the patient. Its diagnosis requires a high level of suspicion, its etiopathogenic mechanisms have not been elucidated and there are no clear clinical guidelines for its treatment.

Materials and methods: We conducted a literature review in MedLine/PubMed, Lilacs, Scielo and Ibecs in English, Portuguese and Spanish from 2009 to date.

Objective: To describe the etiopathogenic mechanisms and secondarily to know the treatments used in the last 15 years.

Results: 65 articles were reviewed and 36 were selected for analysis. There is no mention of a comprehensive approach to the patient with Acne *fulminans* regarding the psychoemotional aspects of treatment in most of the articles analyzed.

Discussion: The main trigger linked to the etiopathogenesis of Acne *fulminans* is the patient's previous exposure to isotretinoin treatment, although autoimmune, inflammatory, hereditary and hormonal mechanisms were also described. Although treatment was directed towards these mechanisms, it was not carried out in a standardized manner.

KEYWORDS: Acne *Fulminans*; Acne *Vulgaris*; Acneiform Eruptions; Isotretinoin.

RESUMO

Introdução: A acne *fulminante* é uma variante rara e grave da acne *vulgar*, caracterizada pelo aparecimento abrupto de lesões cutâneas de entidade e distribuição diferentes, às vezes acompanhadas de manifestações sistêmicas graves que exigem hospitalização. Seu diagnóstico requer um alto nível de suspeita, seus mecanismos etiopatogênicos não foram elucidados e não há diretrizes clínicas claras para seu tratamento.

Materiais e métodos: Realizamos uma revisão da literatura nas bases de dados MedLine/PubMed, Lilacs, Scielo e Ibecs em inglês, português e espanhol de 2009 até a presente data.

Objetivo: Descrever os mecanismos etiopatogênicos e, secundariamente, conhecer os tratamentos utilizados nos últimos 15 anos.

Resultados: 65 artigos foram revisados e 36 foram selecionados para análise. Não há menção de uma abordagem abrangente para pacientes com Acne *Fulminans* no que diz respeito aos aspectos psicoemocionais do tratamento na maioria dos artigos analisados.

Discussão: O principal gatilho ligado à etiopatogênese da acne *fulminante* é a exposição prévia do paciente ao tratamento com isotretinoína, embora também tenham sido descritos mecanismos autoimunes, inflamatórios, hereditários e hormonais. O tratamento, embora direcionado a esses mecanismos, não foi realizado de forma padronizada.

PALAVRAS-CHAVE: Acne *Fulminante*; Acne *Vulgar*; Erupções Acneiformes; Isotretinoína.



INTRODUCCIÓN

El término Acné *fulminans* (AF) fue utilizado por primera vez por Plewing y Kligman en 1975, es una variante severa del Acné *vulgar*, que se caracteriza por la aparición repentina de lesiones nodulares e inflamatorias en tronco, cuello y hombros que progresan a úlceras necróticas con secreción purulenta, sangrado, costras y cicatrices hipertróficas.

Puede asociar sintomatología sistémica como fiebre y poliartritis e intenso dolor, que obligan incluso a hospitalizar al paciente. Afecta particularmente a varones en su segunda década que presentan antecedentes de acné noduloquístico y sus lesiones pueden evolucionar en oportunidades a cicatrices secundarias que repercuten en la calidad de vida del paciente. También se han descrito casos asociados a la enfermedad de Crohn y Colitis Ulcerosa (1,2).

Su etiopatogenia no está completamente aclarada y se proponen mecanismos inmunológicos, infecciosos, hormonales y genéticos en su origen. Existen, además casos relacionados al uso de Isotretinoína, probablemente por la fragilidad del folículo piloso que esta droga produce y que secundariamente lleva a reacciones de hipersensibilidad de tipo III y IV, consecuencia del extenso contacto con *Propionibacterium Acnes* (P. Acnes). De igual modo puede acompañar el escenario de otras patologías en curso.

Según revisiones previas, su incidencia es baja, y sus manifestaciones son diversas por tanto su diagnóstico puede en ocasiones retrasarse frente a planteos diferenciales. El tratamiento actualmente es desafiante, sin pautas clínicas claras dada la asociación con otras patologías de abordaje terapéutico específico, lo que lleva a distintas combinaciones de fármacos acorde a cada entidad. Todo esto, sumado a que existen al momento pocos datos publicados en Uruguay sobre el tema, hacen a la importancia de esta revisión, prestando especial énfasis

en el conocimiento de su etiopatogenia, sus manifestaciones clínicas y las repercusiones que provocan en el paciente, lo que en la práctica clínica permitirá optimizar su abordaje terapéutico (1-3).

MATERIALES Y MÉTODOS

Se realizó una búsqueda en las siguientes bases de datos; MedLine/PubMed, Lilacs, Scielo e Ibecs. Para ello utilizamos los descriptores “Acné *fulminans*”, “Isotretinoína”, “Acné *vulgaris*” y limitamos los campos para obtener artículos en inglés, portugués y español desde el año 2009 hasta la actualidad. Continuamos la selección excluyendo aquellos artículos en cuyo título o resumen hacían referencia a un tema diferente a acné *fulminans* y aquellos artículos repetidos. Finalmente analizamos los 65 artículos obtenidos, tomando 36 de ellos donde mayormente se hace énfasis en la etiopatogenia y tratamiento del acné *fulminans*.

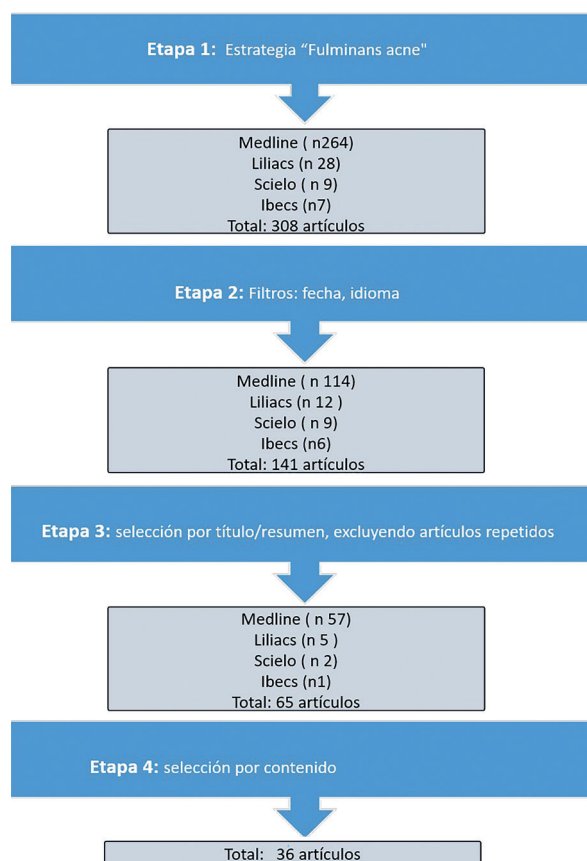


Figura 1. Flujograma de la búsqueda bibliográfica.

DISCUSIÓN

El AF es una enfermedad de baja prevalencia. En base a una revisión previa del autor Gutiérrez-Meré y colaboradores, donde analizaron 91 artículos, se reportaron 212 casos de AF hasta el año 2022.

Esta patología afecta con mayor frecuencia a hombres adolescentes de 13 a 22 años caucásicos y con antecedentes de acné *vulgar* previo, que suele estar presente de forma leve hasta un año antes de la aparición de los síntomas agudos. En cuanto a las manifestaciones clínicas cutáneas, se describe el desarrollo súbito de nódulos dolorosos al tacto, acompañados de un componente inflamatorio local importante, en ocasiones hemorrágico, que determina la aparición posterior de costras y úlceras con restos necróticos, y que evolucionan luego a la cicatrización.

Los comedones aunque poco comunes permiten diferenciarlo de otras patologías dermatológicas. Las lesiones se topografían en la parte superior del tórax y hombros, más raramente la cara. El 86,4% de los pacientes con AF, presentan síntomas sistémicos, que suelen estar presentes desde el inicio del cuadro. La fiebre es la manifestación más frecuentemente asociada, seguida por síntomas músculoesqueléticos, predominantemente artralgias de grandes articulaciones, como las iliosacras y rodillas, determinando una marcha dolorosa. Se describen incluso, lesiones óseas osteolíticas asépticas, activas en las gammagrafías, sobre clavícula, esternón y huesos largos. También se han referido síntomas diversos como hepatoesplenomegalia, miositis o escleritis posterior, pero su incidencia es baja. En algunos reportes de casos, se incluye al AF dentro del espectro de otras enfermedades autoinflamatorias, entre ellas dentro del síndrome SAPHO, por la asociación de las manifestaciones dermatológicas del AF con trastornos específicos músculoesqueléticos del tipo sinovitis, hiperostosis y osteítis (3).

Sin embargo, este síndrome no es específico del AF, ya que también es referido en los casos de acné conglobata, ni tampoco la ausencia de síntomas dermatológicos descarta su diagnóstico. En forma aislada, también se reporta como parte del síndrome PAPA, que incluye la presencia de artritis piógena, pioderma gangrenoso y alguna de las formas de acné severo.

En lo que respecta a lo psicoemocional, hay autores que vinculan la presencia de AF y sus secuelas con el denominado trastorno dismórfico corporal (TDC), que lo definen cuando el paciente pasa 2 o más horas preocupado por su apariencia y asociado a gran componente de angustia.

En cuanto al diagnóstico paraclínico, la elevación de los leucocitos y la velocidad de eritrosedimentación es el hallazgo más frecuente en los casos publicados, con una incidencia mayor al 87,5%. Algunos autores refieren una reacción leucemoide a predominio de polimorfonucleares y alteraciones de las otras series. Suelen ser negativos los cultivos de piel, líquido sinovial o hemocultivos y la dosificación de anticuerpos contra los gérmenes más comunes de la piel (3-5).

Sin embargo, según Duchatelet junto a otros autores dicen que la microbiología no ha sido estudiada en forma extensa con cultivos prolongados ni con distintas expresiones genómicas. Ellos analizaron el caso de un paciente con AF e hidrosadenitis (HS) concomitante, y reafirman como concepto que el AF podría ser una forma de HS en topografías no habituales. Se basan en la presencia de una flora comensal similar en ambas afecciones, identificada en los cultivos del paciente analizado y confirmado por estudios genómicos. Además de que el único plan eficaz de tratamiento para este caso fue la asociación de antibióticos dirigido a ambas patologías. La coexistencia de AF e HS asociados a la presencia de espondiloartropatía, se engloba dentro del síndrome PASS (pioderma gangrenoso, acné, HS y espondiloartritis).



Las radiografías de pacientes con manifestaciones osteoarticulares, pueden mostrar lesiones osteolíticas o formaciones periósticas con engrosamiento, incluso se describen datos de biopsias óseas con cambios reactivos que pueden simular una osteomielitis (6,7).

Etiopatogenia

Se han propuesto como mecanismos etiopatogénicos del acné *fulminans*, factores inmunológicos (innatos o adquiridos), inflamatorios, hereditarios, hormonales e infecciosos que se describen como reacción explosiva de hipersensibilidad a las bacterias de superficie. Pueden presentarse con o sin factores desencadenantes conocidos. Se reconocen factores desencadenantes hasta en el 44,8% de los casos, en su gran mayoría corresponden a fármacos y dentro de ellos, la isotretinoína representa al 65,3% de los fármacos desencadenantes. Tanto es así, que algunos autores proponen una clasificación de las variantes de AF en base a este factor, reconociendo así cuatro subtipos de AF, a saber: AF con o sin síntomas sistémicos y AF inducido por isotretinoína con o sin síntomas sistémicos (8).

La exposición del epitelio del conducto pilosebáceo al agente *P. acnes* desencadena una reacción de hipersensibilidad inmunológica de tipo III o tipo IV en respuesta a los antígenos de este agente. Esta es la base por la cual el uso de determinados fármacos como la isotretinoína que provoca una fragilidad del epitelio del conducto pilosebáceo y que habitualmente se utiliza en el tratamiento del acné vulgaris, llevan a considerar a este fármaco como uno de los potenciales desencadenantes de la enfermedad. Los retinoides utilizados para el tratamiento del acné *vulgaris* conjuntamente con la isotretinoína, disminuyen el tono de los filamentos y uniones desmosómicas de la piel, aumentando el material amorfo de depósito en la epidermis. Además, la isotretinoína disminuye la actividad colagenasa de los fibroblastos, todo lo

cual perpetúa el estado inflamatorio. En ocasiones la isotretinoína puede precipitar un síndrome de AF inducido por isotretinoína sin síntomas sistémicos con una respuesta exuberante del tejido de granulación, que inhibe la reparación de la herida y dificulta el tratamiento, como ocurre en el caso publicado por Alvin Li entre otros autores, de AF sin síntomas sistémicos tratado con clobetasol tópico. Existen otros fármacos que se mencionan como agentes causales del AF, es el caso de antibióticos (tetraciclina, eritromicina y pristinamicina) (9).

El grupo de Bruno Gualtieri y col. reportan un caso de AF luego de asociar el antibiótico limeciclina (tetraciclina) a sus pautas de tratamiento de AF con componente inflamatorio en pacientes tratados con isotretinoína (10).

En cuanto a los factores hormonales, se ha correlacionado que un nivel elevado de testosterona asociado a otras condiciones representa un factor de riesgo para AF. Lee Gayin y colaboradores, analizan el caso de AF en un adolescente transgénero bajo tratamiento con testosterona como terapia hormonal de afirmación de género, que luego de 8 meses desarrolla AF. Se plantea que hormonas exógenas derivadas de la testosterona, utilizadas en la actualidad por algunos levantadores de pesas y fisiculturistas, llevan a una hipertrofia de las glándulas sebáceas, al aumento de la producción de lípidos y sebo de la superficie cutánea y aumento de la población de *P. acnes* que predisponen al desarrollo de AF (11).

Atendiendo al mecanismo inmunológico, fundamenta este planteo, la rápida respuesta al tratamiento con corticoides sistémicos, la elevación de gammaglobulinas y disminución del complemento C3 observada en varios pacientes. Osamu Tago y colaboradores, mencionan como hipótesis, una anomalía en la inmunidad innata implicada también en la patogénesis de algunas formas de AF por lo que sugieren combinar fármacos corticoides con tratamientos

biológicos para potenciar sus efectos. Postulan que la hiperreactividad a quimiorreceptores pueda ser debida a una alteración de los neutrófilos genéticamente mediada, que lleva a una disminución de la fagocitosis. También se plantea un deterioro de la inmunidad adquirida en la literatura (12).

La asociación con el síndrome SAPHO donde se observa una respuesta citoquímica inflamatoria sistémica, con elevación del factor de necrosis tumoral alfa, también afirma esta teoría y sienta las bases para el tratamiento biológico del AF con inhibidores del mismo del tipo infliximab. Lo mismo sucede en el caso de asociación de AF e HS, donde nuevamente el factor de necrosis tumoral alfa cobra importancia, y es así que algunos autores recomiendan asociar tratamiento biológico al esquema básico para AF, cuando ambas patologías están presentes. Los niveles séricos de factor de necrosis tumoral alfa, se elevan en esta situación (13,14).

Por otro lado, se reportan antecedentes familiares de enfermedades dermatológicas (incluido acné) en un 56,9% de los casos publicados de pacientes con AF, de ellos más de la mitad el antecedente se presentaba en hermanos, y se han reportado casos de AF en gemelos monocigóticos.

La edad de presentación en estos pacientes y que presentan igual fenotipo del antígeno leucocitario humano (HLA) fundamentan esta teoría.

En la revisión realizada por Ilaria Trave en 2023, se mencionan formas de AF asociadas a síndromes hereditarios (15-17).

Tratamiento

Existen actualmente múltiples planes terapéuticos para el tratamiento del AF. Esto se debe a las múltiples manifestaciones clínicas que presenta a nivel cutáneo, y sistémico que también requieren tratamiento dirigido concomitante. Los pacientes con AF, suelen requerir reposo en cama y

hospitalización, desbridamiento quirúrgico y tratamientos tópicos antibacterianos y antisépticos. La instauración temprana del tratamiento puede disminuir el grado de cicatrización y otros cambios asociados con esta enfermedad potencialmente desfigurante. Los corticoides tópicos aplicados en los nódulos ulcerados dos veces al día durante la fase activa disminuyen la intensidad de las lesiones. Hay autores que recomiendan el uso de láser de colorante pulsado para los trastornos asociados con el tejido de granulación hiperplásico, mientras otros recomiendan terapia fotodinámica (18).

En cuanto al tratamiento oral, la combinación de prednisolona e isotretinoína es la mayormente utilizada.

Se utilizan pulsos de esteroides para el control de la fase inflamatoria aguda, con una dosis de inicio de 0,5 a 1,0 mg/kg de prednisolona, que actúan sobre lesiones cutáneas, reducen la fiebre y los síntomas musculoesqueléticos.

Una vez logrado el control sobre los síntomas sistémicos, deben reducirse gradualmente para evitar los efectos adversos del tratamiento prolongado con esteroides sistémicos en una población de pacientes muchas veces aún en crecimiento. Durante este descenso progresivo de los corticoides, los síntomas pueden reaparecer. Por eso, varios autores comparten la idea de realizar un tratamiento prolongado de hasta 3 a 5 meses para evitar recaídas e individualizado a cada paciente (19-21).

La asociación de isotretinoína, se realiza luego de transcurrida la fase inflamatoria aguda, luego de 4-6 semanas desde el inicio del tratamiento con corticoides. La isotretinoína es un retinoide derivado de la vitamina A, que suprime la actividad y el tamaño de las glándulas sebáceas, la cantidad de sebo y el crecimiento de *Propionibacterium acnes*. Es el fármaco más mencionado en la literatura para el tratamiento del AF, su uso en el tratamiento



de formas graves del acné está aprobado por la Agencia Española de Medicamentos y Productos Sanitarios (AEMPS), lo mismo sucede para casos resistentes a tratamientos estándar por vías tópica y sistémica. Paradójicamente este fármaco, es eficaz para el tratamiento combinado con corticoides en el abordaje terapéutico clásico del AF, pero también es firmemente reconocido como factor desencadenante del mismo en poblaciones susceptibles, por el mecanismo descrito anteriormente en la presente revisión.

Se han emitido advertencias en la esfera psiquiátrica (aparición de depresión, ansiedad, síntomas psicóticos y suicidio), por lo que puede ser necesaria una evaluación de salud mental antes de iniciar el tratamiento.

En el año 2023, el grupo de trabajo de expertos en isotretinoína (IEWG) de Reino Unido, establecen las pautas de uso del fármaco en poblaciones pediátricas y adolescentes (22-25).

Cabe señalar que en nuestro país se lleva a cabo una Farmacovigilancia activa hacia el uso de la Isotretinoína en el tratamiento del acné (Ordenanza N° 435/2015) y se crean nuevas medidas de seguridad, incluida la supervisión adicional del inicio del tratamiento para pacientes menores de 18 años. De esta forma, se lo incluye dentro del formulario terapéutico de medicamentos (FTM), su prescripción previa a consentimiento informado debe ser realizada por especialistas y supervisada por un médico con experiencia en el uso de retinoides en el acné grave. Entre los años 1982 y 2000 la FDA recibió 431 reportes de casos de depresión, suicidios e intentos de suicidios, en pacientes tratados con isotretinoína (26).

Todas las mujeres que reciben terapia con isotretinoína deben evitar quedar embarazadas durante el tratamiento hasta al menos un mes después de suspender el medicamento por los efectos teratogénicos conocidos del fármaco (8).

En cuanto al AF asociado al uso de isotretinoína, destacamos un artículo publicado por Dessinioti Clio y colaboradores de un estudio multicéntrico, retrospectivo e internacional, en 8 centros donde analizaron 49 pacientes con AF entre los años 2008 y 2022. En dicho estudio, se concluye, que no existen características clínicas o demográficas específicas del AF asociado al uso previo de isotretinoína vs sin tratamiento previo.

Asimismo, no existía una diferencia significativa en la incidencia casos de AF en tratamiento previo con isotretinoína (28 pacientes, 57,1%) versus AF en pacientes sin tratamiento oral previo (21 pacientes 42,9%) lo cual apoya que puede desencadenarse en ambos escenarios. La dosis recomendada de isotretinoína no debe ser inferior a 0,5 mg/kg al día, pero en algunos pacientes puede ser necesario un aumento a 1,0 mg/kg o incluso 2,0 mg/kg al día.

Durante el tratamiento con isotretinoína pueden producirse proliferaciones vasculares piógenas similares a granulomas de forma espontánea. Si esto sucede, la dosis de isotretinoína debe reducirse a 0,2 mg/kg al día.

La respuesta al tratamiento con antibióticos de amplio espectro es pobre, pero la terapia con antibióticos sistémicos intensivos está indicada para combatir la infección secundaria cuando ocurre. Las sulfonas, especialmente la diaminodifenilsulfona (dapsona), ha demostrado eficacia en casos de AF con eritema nudoso. El mecanismo por el cual ejerce una acción antiinflamatoria puede estar relacionado con la inhibición del sistema mieloperoxidasa de los leucocitos polimorfonucleares. En cualquier caso, se puede sustituir el retinoide por dapsona si fuera necesario. La dosis inicial es de 50 mg/día, que se puede aumentar a 100 o 150 mg/día (27).

Los síntomas musculoesqueléticos y la fiebre generalmente responden bien a los fármacos antiinflamatorios no esteroideos.

Cuando el tratamiento estándar con la administración prolongada de isotretinoína y prednisolona no es suficiente y puede provocar efectos no deseados, los informes de casos sugieren que los inhibidores del factor de necrosis tumoral α (TNF- α) pueden desempeñar un papel en el tratamiento del AF mejorando los síntomas cutáneos y sistémicos (28).

Entre ellos el fármaco Adalimumab (anticuerpo monoclonal humano recombinante que se liga al TNF- α frenando la cascada inflamatoria desencadenada por citoquinas) es uno de los más estudiados. El Adalimumab ha sido aprobado por la FDA para el tratamiento de otras enfermedades inflamatorias crónicas. Dado que el AF puede tener un curso inflamatorio crónico y grave, este fármaco ha resultado atractivo para ser otra opción de tratamiento del AF con una evidencia prometedora y un camino a investigar (29-31).

Otro aspecto destacado de este fármaco, según marasca y otros autores, es que no se ha reportado empeoramiento de los síntomas depresivos ni interacciones farmacológicas con tetraciclinas cuando se necesita su uso en forma conjunta. Sabiendo que el AF se presenta en adolescentes con historia previa de acné, muchas veces expuestos al rechazo social, a la afectación de su autoimagen y autoestima, la presencia de síntomas depresivos en esta población está aumentada. Considerando que el uso de la isotretinoína puede estar contraindicado, cobran importancia estas otras alternativas terapéuticas. Como ya fue visto en etiopatogenia el Adalimumab por su efecto anti TNF- α , es un fármaco indicado en la asociación de AF e Hidrosadenitis Supurativa (32).

En las formas con mayor compromiso óseo (por ejemplo, dentro del síndrome SAPHO) se han administrado con diversos resultados otras terapias, incluidos corticosteroides intraarticulares, fármacos antirreumáticos modificadores de la enfermedad (metotrexato, sulfasalazina y ciclosporina A), bifosfonatos e infliximab.

El infliximab, es un anticuerpo monoclonal que neutraliza el TNF- α , llevando a una reducción de las citoquinas proinflamatorias (IL-1, IL-6) y disminución de proteínas de fase aguda.

Después de iniciar infliximab, los nódulos cutáneos ulcerosos pueden comenzar a disminuir notablemente y la sinovitis, el dolor de espalda y clavicular se resuelven por completo (33).

Finalmente, dentro del arsenal terapéutico frente al AF, también se hace referencia a fármacos inhibidores de interleucinas e inhibidores de la fosfodiesterasa. A propósito de un caso presentado en la Reunión Anual de Dermatología de Ohio, en 2023, se destaca el uso de Ustekinumab, un inhibidor de la interleucina (IL)-12 e IL 23, en el caso de un varón adolescente, sin respuesta al tratamiento instalado con corticosteroides e isotretinoína. Si bien el papel de las citoquinas en el AF no ha sido estrictamente investigado, dicho eje está activo en las lesiones de acné, con elevación de la interleucina IL 23 e IL 17 al igual que sucede en otras patologías de piel (psoriasis, dermatitis atópica, entre otras). En este caso se trató de un tratamiento potencial para los casos de AF refractarios que reduce el uso de corticoides, con menos efectos adversos y útil para aquellos pacientes con AF que no responden a las terapias convencionales.

Los inhibidores de la fosfodiesterasa, a cuyo grupo pertenece el fármaco Apremilast, se han utilizado también en el AF refractario e inducido por isotretinoína (34-36).

Es importante instaurar tempranamente el tratamiento para disminuir el grado de cicatrización y otros cambios asociados con esta enfermedad potencialmente desfigurante. Una vez logrado el control sobre los síntomas sistémicos, deben reducirse gradualmente para evitar los efectos adversos del tratamiento prolongado con corticoides sistémicos en una población de pacientes muchas veces aún en crecimiento.



CONCLUSIONES

Hemos analizado la bibliografía referente a AF de los últimos 15 años y en base a ello concluimos, que aún existen múltiples planes de tratamiento para el mismo, dada su etiopatogenia heterogénea y cuadros clínicos acompañantes diversos.

La mayoría de los tratamientos mencionados tienen como diana los mecanismos inflamatorios e inmunológicos, sin embargo, continúa la brecha en el abordaje integral del paciente en lo que respecta a la prevención de su salud mental.

El apoyo emocional y acompañamiento profesional son pilares muy importantes también del tratamiento.

DECLARACIÓN DE CONFLICTOS DE INTERESES

Las autoras no reportan ningún conflicto de interés. El estudio se realizó con recursos propios de las autoras y/o la institución a la que representan.

No uso de IA: las autoras declaran que no se utilizó Inteligencia Artificial para la conceptualización o redacción de este artículo.

REFERENCIAS

- (1) Peleg H, Koslowski B, Hiller N, Heyman SN. Radiologic features of acne *fulminans*. *Isr Med Assoc J* 2014 Jun; 16(6):393-4. PMID: 25059007.
- (2) Marron SE, Gracia-Cazaña T, Miranda-Sivelo A, Lamas-Diaz S, Tomas-Aragones L. Screening for body dysmorphic disorders in acne patients: a pilot study. *Actas Dermosifiliogr (Engl Ed)*. 2019; 110(1):28-32. DOI: 10.1016/j.ad.2018.08.001. Epub 2018 Oct 30. PMID: 30389124.
- (3) Gutiérrez-Meré R, Tajés I, Diéguez P, Soto-García D, Martínez-Fernández S, Batalla A. Acne *Fulminans*: A Narrative Review. *Actas Dermosifiliogr* 2023 Oct; 114(9):763-771. DOI: 10.1016/j.ad.2023.05.018. PMID: 37245603.
- (4) Marron SE, Miranda-Sivelo A, Tomas-Aragones L, Rodriguez-Cerdeira C, Tribo-Boixaro MJ, Garcia-Bustinduy M, *et al*. Body dysmorphic disorder in patients with acne: a multicentre study. *J Eur Acad Dermatol Venereol* 2020; 34(2):370-376. DOI: 10.1016/j.ad.2018.08.001.
- (5) Zaba R, Schwartz R, Jarmuda S, Czarnecka-Operacz M, Silny W. Acne *fulminans*: explosive systemic form of acne. *J Eur Acad Dermatol Venereol* 2011; 25(5):501-7. DOI: 10.1111/j.1468-3083.2010.03855.x. PMID: 21029206.
- (6) Duchatelet S, Join-Lambert O, Delage M, Miskinyte S, Guet-Revillet H, Lam T, *et al*. Remission of chronic acne *fulminans* and severe hidradenitis suppurativa with targeted antibiotherapy. *JAAD Case Rep* 2019 Jun 8; 5(6):525-528. DOI: 10.1016/j.jdc.2019.04.001. PMID: 31205996; PMCID: PMC6558272.
- (7) Kontochristopoulos G, Agiasofitou E, Platsidaki E, Kapsiocha A, Gregoriou S, Rigopoulos D. Successful treatment of coexistent acne *fulminans* and severe hidradenitis suppurativa with adalimumab. *Skin Appendage Disord* 2021 Jun; 7(4):329-332. DOI: 10.1159/000515002. PMID: 34307485; PMCID: PMC8280433.
- (8) Greywal T, Zaenglein AL, Baldwin HE, Bhatia N, Chernoff KA, Del Rosso JQ, *et al*. Evidence-based recommendations for the management of acne *fulminans* and its variants. *J Am Acad Dermatol* 2017 Jul; 77(1):109-117. DOI: 10.1016/j.jaad.2016.11.028. PMID: 28619551.

- (9) Li AW, Antaya RJ. Isotretinoin-induced acne *fulminans* without systemic symptoms with concurrent exuberant granulation tissue. *Pediatr Dermatol* 2018 Mar; 35(2):257-258. DOI: 10.1111/pde.13389. PMID: 29314240.
- (10) Gualtieri B, Tonini A, Panduri S, Chiricozzi A, Romanelli M. Acne *fulminans* associated with lymecycline intake: a case report. *Clin Cosmet Investig Dermatol* 2018; 11:403-405. DOI: 10.2147/CCID.S158925. PMID: 30122970; PMCID: PMC6082323.
- (11) Lee G, Ferri-Huerta R, Greenberg KB, Somers KE. Acne *fulminans* in a transgender boy after an increase in testosterone dosage. *JAAD Case Rep* 2022 Jan 6; 21:32-34. DOI: 10.1016/j.jdc.2021.11.029. PMID: 35141385; PMCID: PMC8816645.
- (12) Tago O, Nagai Y, Matsushima Y, Ishikawa O. A case of acne *fulminans* successfully treated with cyclosporin a and prednisolone. *Acta Derm Venereol* 2011 May; 91(3):337-8. DOI: 10.2340/00015555-0796. PMID: 21369677.
- (13) Perez M, Navajas-Galimany L, Antunez-Lay A, Hasson A. When strength turns into disease: acne *fulminans* in a bodybuilder. *An Bras Dermatol* 2016 Sep-Oct; 91(5):706. DOI: 10.1590/abd1806-4841.20165345. PMID: 27828663; PMCID: PMC5087248.
- (14) Oranges T, Insalaco A, Diociaiuti A, Carnevale C, Strippoli R, Zambruno G, *et al*. Severe osteoarticular involvement in isotretinoin-triggered acne *fulminans*: two cases successfully treated with anakinra. *J Eur Acad Dermatol Venereol* 2017; 31(6):e277-e279. DOI: 10.1111/jdv.14022.
- (15) Barry KK, Neale HD, Hawryluk EB. Tumor necrosis factor-alpha inhibitors and acne *fulminans*: Friend or foe? *Pediatr Dermatol* 2023 Jul-Aug; 40(4):678-680. DOI: 10.1111/pde.15226. PMID: 36573468.
- (16) Trave I, Donadoni R, Cozzani E, D'Agostino F, Herzum A, Parodi A. Acne *fulminans* and its multiple associated factors: a systematic review. *Eur J Dermatol* 2023 Dec 1; 33(6):624-634. DOI: 10.1684/ejd.2023.4629. PMID: 38465543.
- (17) Greywal T, Kusari A, Han AM, Borok J, Proudfoot JA, Ahluwalia J, Friedlander SF. Severe acne and its variants: Exploring its natural history and heritability. *Pediatr Dermatol* 2022 Jul; 39(4):535-540. DOI: 10.1111/pde.14990. PMID: 35584791.
- (18) Picone V, Potestio L, Fabbrocini G, Monfrecola G, Marasca C. A case of acne *fulminans* successfully treated with photodynamic therapy. *Photodermatol Photoimmunol Photomed* 2022 Jul; 38(4):401-403. DOI: 10.1111/phpp.12761. PMID: 34919759.
- (19) Alramthan A, Abdulkader A, Al-Rushood A. Acne *fulminans* and isotretinoin. *Eur J Dermatol* 2019 Aug 1; 29(4):438-439. DOI: 10.1684/ejd.2019.3574. PMID: 31290393.
- (20) Wakabayashi M, Fujimoto N, Uenishi T, Danno K, Tanaka T. A case of acne *fulminans* in a patient with ulcerative colitis successfully treated with prednisolone and diaminodiphenylsulfone: a literature review of acne *fulminans*, rosacea *fulminans* and neutrophilic dermatoses occurring in the setting of inflammatory bowel disease. *Dermatology* 2011; 222(3):231-5. DOI: 10.1159/000324226. PMID: 21540556.
- (21) Siadat AH, Bostakian A, Abtahi-Naeini B, Shahbazi M. Successful treatment of facial acne *fulminans*: antimicrobial agents and oral prednisolone as promising regimes. *Case Rep Dermatol Med* 2017; 2017:7092910. DOI: 10.1155/2017/7092910. PMID: 28428896; PMCID: PMC5385906.
- (22) Massa AF, Burmeister L, Bass D, Zouboulis CC. Acne *fulminans*: treatment experience from 26 patients. *Dermatology* 2017; 233(2-3):136-140. DOI: 10.1159/000473860. PMID: 28768255.



- (23) Gualtieri B, Panduri S, Chiricozzi A, Romanelli M. Isotretinoin-triggered acne *fulminans*: a rare, disabling occurrence. *G Ital Dermatol Venereol* 2020 Jun; 155(3):361-362. DOI: 10.23736/S0392-0488.18.06013-3. PMID: 30229637.
- (24) Fakh A, Goens J, Grozdev I, Dangoisse C, Richert B. Acne *fulminans* induced by a low dose isotretinoin: case report and review of the literature. *Dermatol Online J* 2020; 26(12):13030/qt14h2419w. PMID: 33423422.
- (25) Gier H, Israeli A, Cusick A, Merritt D. Use of interleukin-12/23 inhibitor for the management of acne *fulminans*. *Cureus* 2023 Dec 11;15(12):e50352. DOI: 10.7759/cureus.50352. PMID: 38205472; PMCID: PMC10781583.
- (26) Leal A, Wood I. Alerta Farmacovigilancia: Isotretinoína: Introducción de nuevas medidas de seguridad, incluida la supervisión adicional del inicio del tratamiento para pacientes menores de 18 años. *Boletín Farmacológico* 2024; 15(1):1-5. Disponible en: <https://www.colibri.udelar.edu.uy/jspui/bitstream/20.500.12008/43784/1/Leal%20y%20Wood.%20Alerta%20Farmacovigilancia.%20Isotretinona%20%5b...%5d.pdf> [Consulta 20/06/2024]
- (27) Dessinioti C, Dréno B, Bettoli V, Vural S, Brzezinski P, Nassif A, Svensson Å, Zouboulis CC. Isotretinoin-associated acne *fulminans*: A multicentre, retrospective study of the European Academy of Dermatology and Venereology Task Force on Acne, Rosacea and Hidradenitis Suppurativa. *J Eur Acad Dermatol Venereol* 2024; 38(1):197-204. DOI: 10.1111/jdv.19477. PMID: 37643921.
- (28) Minardi EP. Dapsona como opción terapéutica en el tratamiento de acné *fulminans* por isotretinoína. *Rev OFIL ILAPHAR* [Internet]. 2022 Mar [citado 25 Set 2024]; 32(1):103-104. Disponible en: http://scielo.isciii.es/scielo.php?script=sci_arttext&pid=S1699-714X2022000100020&lng=es. DOI: 10.4321/s1699-714x20220001000020.
- (29) Taudorf EH, Jensen MB, Bouazzi D, Sand C, Thomsen SF, Jemec GBE, *et al*. Tumor necrosis factor- α inhibitor treatment of acne *fulminans* - a clinical and literature review. *J Dtsch Dermatol Ges* 2024 Jan; 22(1):23-27. DOI: 10.1111/ddg.15234. PMID: 38128111.
- (30) Rajaii R, Globerson J, Arnold N, Mahon M. A novel treatment of acne *fulminans* with adalimumab: a case report. *Spartan Med Res J* 2018 Sep 26; 3(2):7003. DOI: 10.51894/001c.7003. PMID: 33655144; PMCID: PMC7746097.
- (31) Nasseh J, Brun A, Theret V, Ramspacher J, Severino-Freire M, Coustou D, *et al*. Efficacy of tumor necrosis factor-alpha inhibitors in the treatment of isotretinoin-induced acne *fulminans*. *J Eur Acad Dermatol Venereol* 2024; 38(1):e96-e98. DOI: 10.1111/jdv.19446. PMID: 37595985.
- (32) Marasca C, Fabbrocini G, Abategiovanni L, Camela E, Nocerino M, Di Guida A, *et al*. Adalimumab in the management of isotretinoin-induced acne *fulminans*: report of a case. *Skin Appendage Disord* 2021 Feb; 7(2):115-119. DOI: 10.1159/000512032. PMID: 33796557; PMCID: PMC7991494.
- (33) Divya BL, Rao PN. SAPHO syndrome with acne *fulminans* and severe polyosteitis involving axial skeleton. *Indian Dermatol Online J* 2016 Sep-Oct; 7(5):414-417. DOI: 10.4103/2229-5178.190495. PMID: 27730042; PMCID: PMC5038107.
- (34) Feola H, Luna Cian R, Mancinelli MC, Cordoba LM, Crespi C. PASH syndrome: A novel MEFV mutation variant with excellent response to adalimumab in a refractory case. *Int J Dermatol* 2025 Jan; 64(1):183-185. DOI: 10.1111/ijd.17330. PMID: 38880986.

(35) Sánchez-Velázquez A, Falkenhain-López D, Arroyo-Andrés J, Montero-Menárguez J, García-Donoso C, Postigo-Llorente C.

Apremilast: A novel adjuvant treatment for refractory isotretinoin-induced acne *fulminans*.

Dermatol Ther 2022 Aug; 35(8):e15637.

DOI: 10.1111/dth.15637. PMID: 35703093.

(36) Armijo D, Molina MT. Acné *Fulminans* inducido por isotretinoína, un desafío terapéutico /

Isotretinoin-induced acne *fulminans*: a therapeutic challenge. Rev chil dermatol 2019; 35(1):25-27.

Disponible en: <https://www.rcderm.org/index.php/rcderm/article/view/202/216> [Consulta 21/08/2024].

CONTRIBUCIONES AL MANUSCRITO:

(a) Concepción, adquisición y análisis de datos, interpretación y discusión de resultados, redacción, revisión crítica.

(b) Adquisición y análisis de datos, interpretación y discusión de resultados, redacción, revisión crítica y aprobación de la versión final.

(c) Adquisición y análisis de datos, interpretación y discusión de resultados, redacción, revisión crítica.

(d) Adquisición y análisis de datos, interpretación y discusión de resultados, redacción, revisión crítica.

NOTA: este artículo fue aprobado por el Comité Editorial.